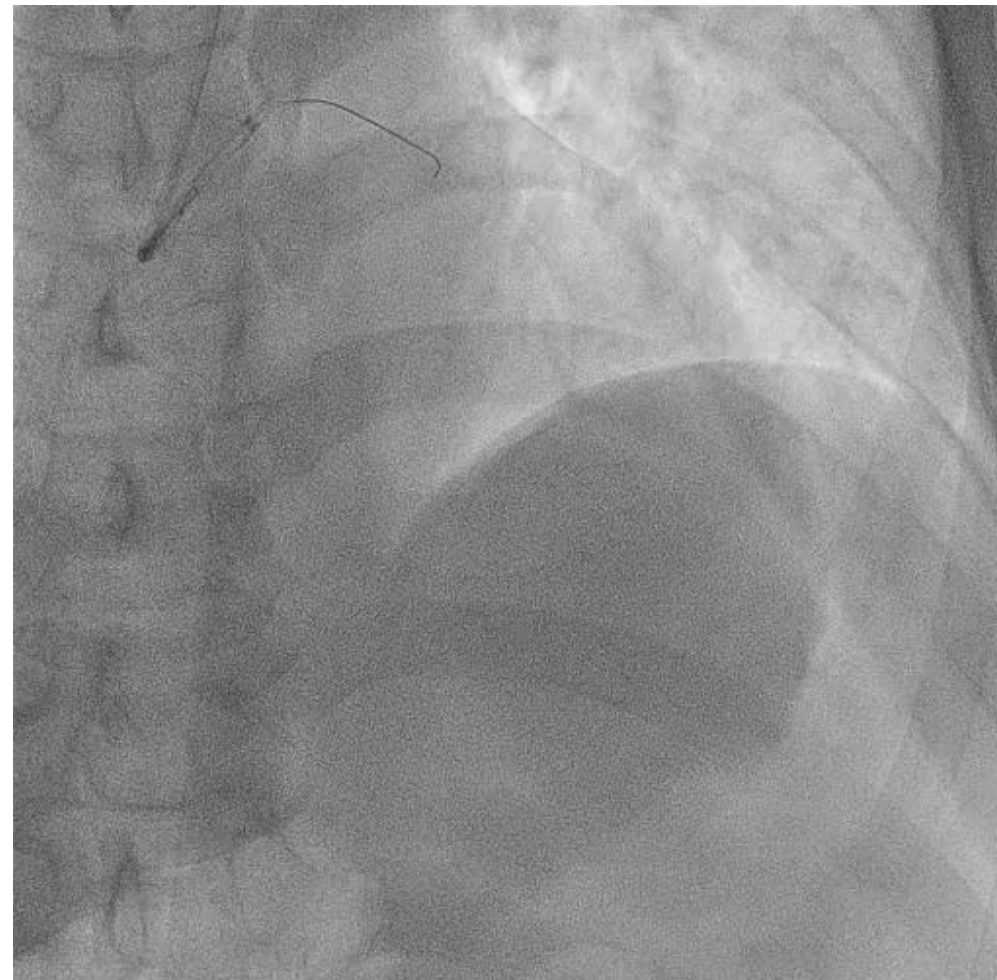
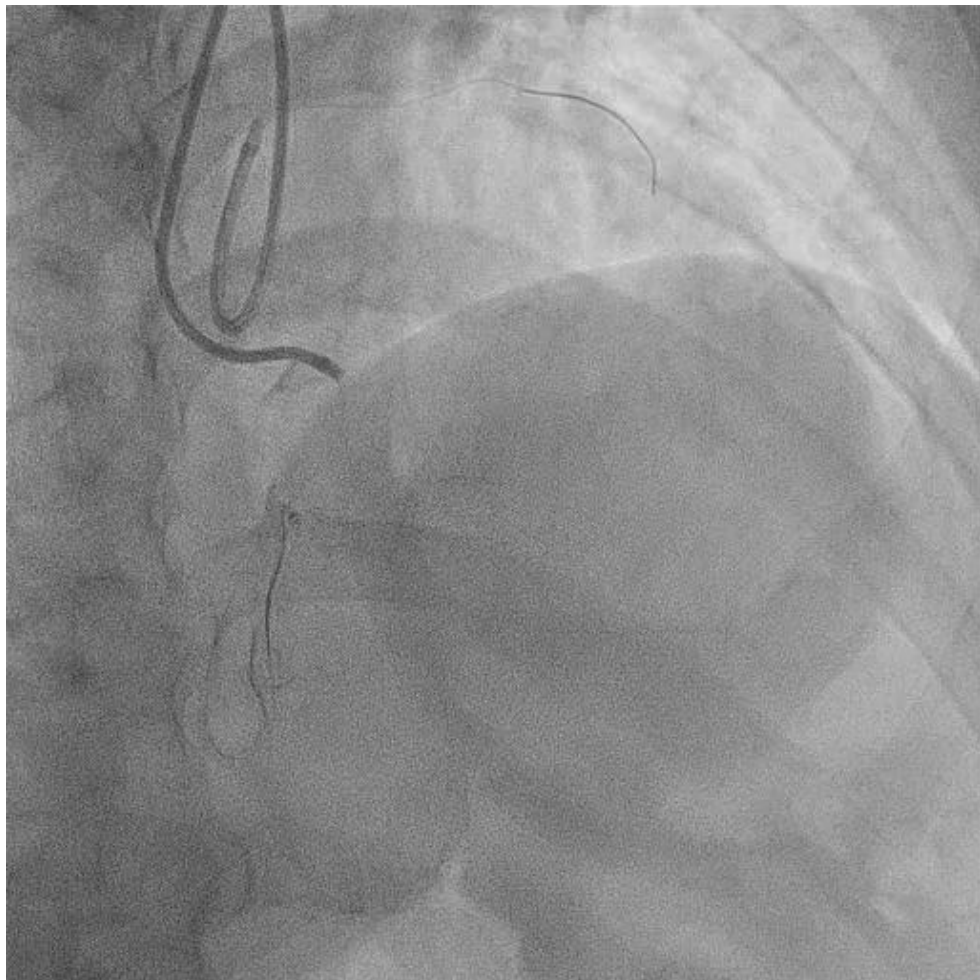


Live case (CTO)
XXXIV. Výroční sjezd ČKS
Brno 2026

*P. Tomašov, L. Jaworski, M. Strýček
J. Plachá, M. Hašková, V. Dolejšová
Liberec 9.5.2026*



Nezvratný osud


XXXIV. Výroční sjezd ČKS
Brno 2026

M. Strýček
10.5.2026




Deklarace konfliktu zájmů

	Nemám konflikt zájmů	Mám konflikt zájmů	Specifikace konfliktu (vyjmenujte subjekty, firmy či instituce, se kterými Vaše spolupráce může vést ke konfliktu zájmů)
Zaměstnanecký poměr	X		
Vlastník / akcionář	X		
Konzultant	X		
Přednášková činnost	X		
Člen poradních sborů (advisory boards)	X		
Podpora výzkumu / granty	X		
Jiné honoráře (např. za klinické studie či registry)	X		



1. Hodgkinův lymfom 1992 - CHT + RT hrudníku

2. B-lymfom levé tonzily 2020 - CHT, kontrolní PET bez patologie




2023

Námahová dušnost (NYHA III)

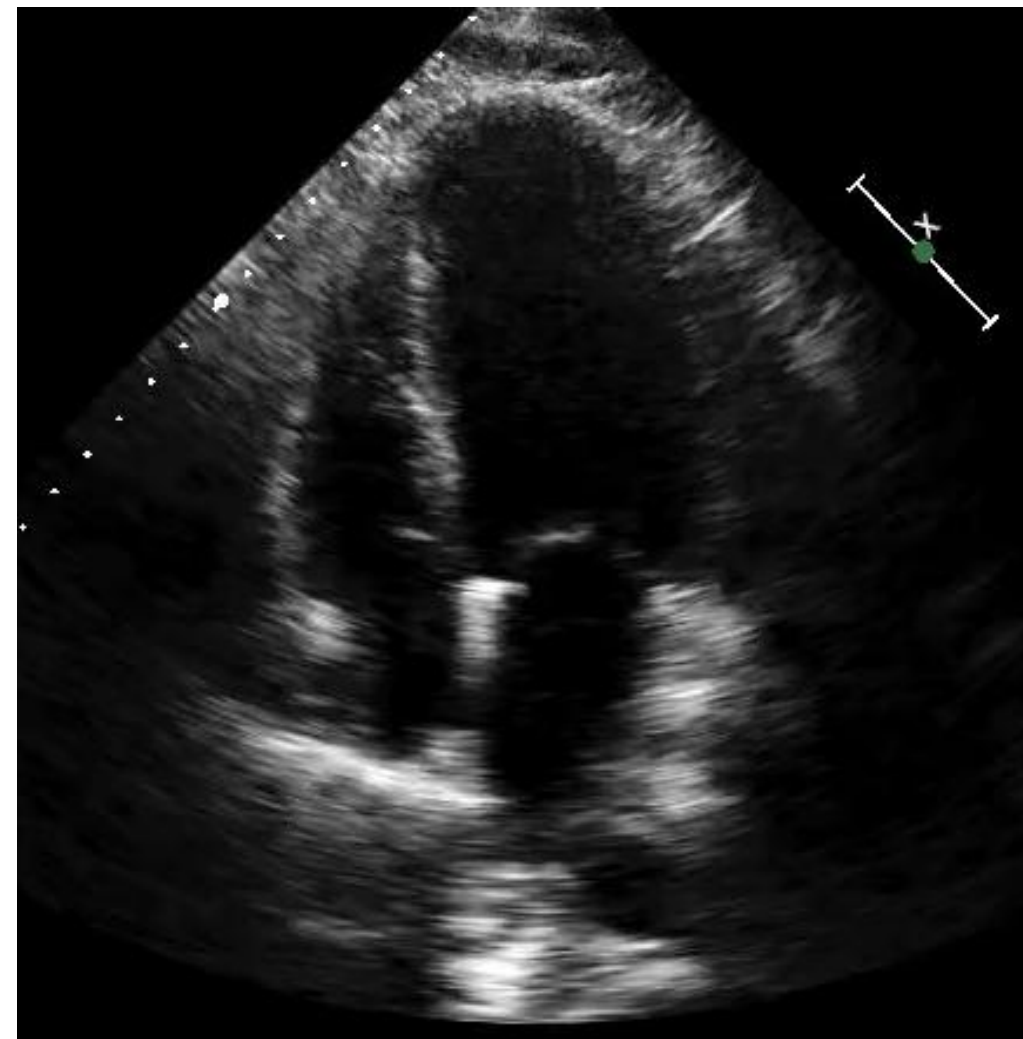
Fuidothorax vlevo - exsudát (1,5l), bez průkazu malignity, kultivace negat.




NTproBNP 1273ng/l

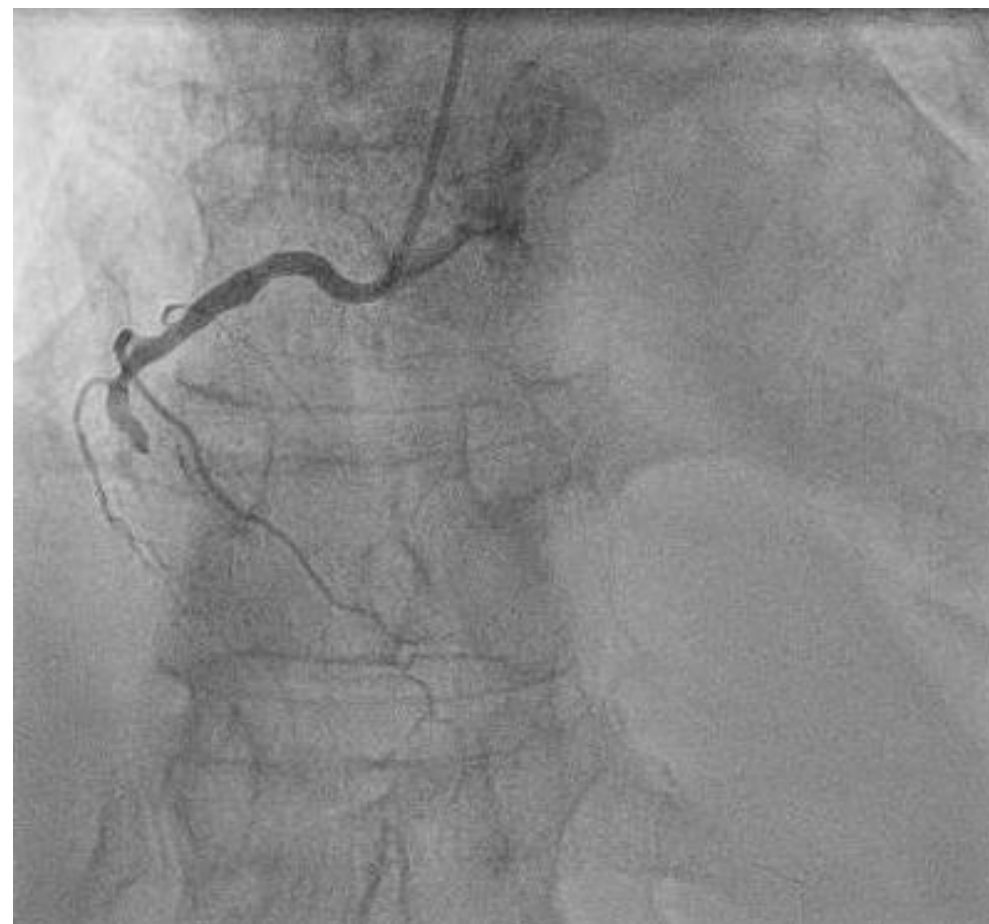
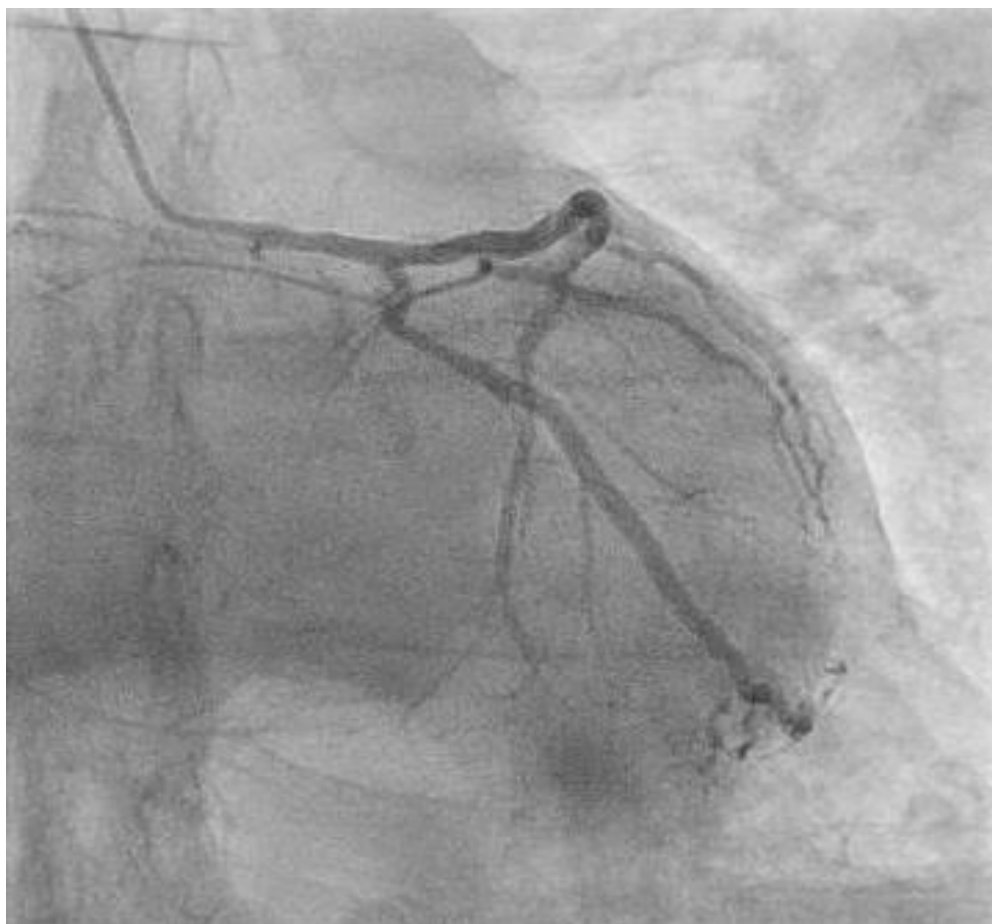
Závěr: EFLK 50-55%, normální funkce PK
DD (E 133cm/s, E/e' sept. 22) dilatace LS
Chlopně bez významných vad
PGTV 21mmHg



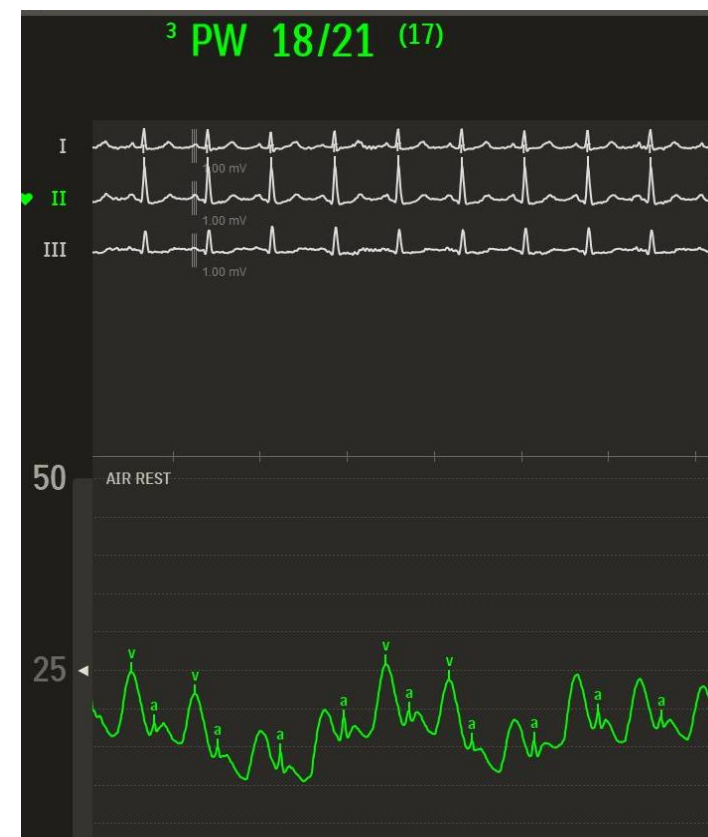
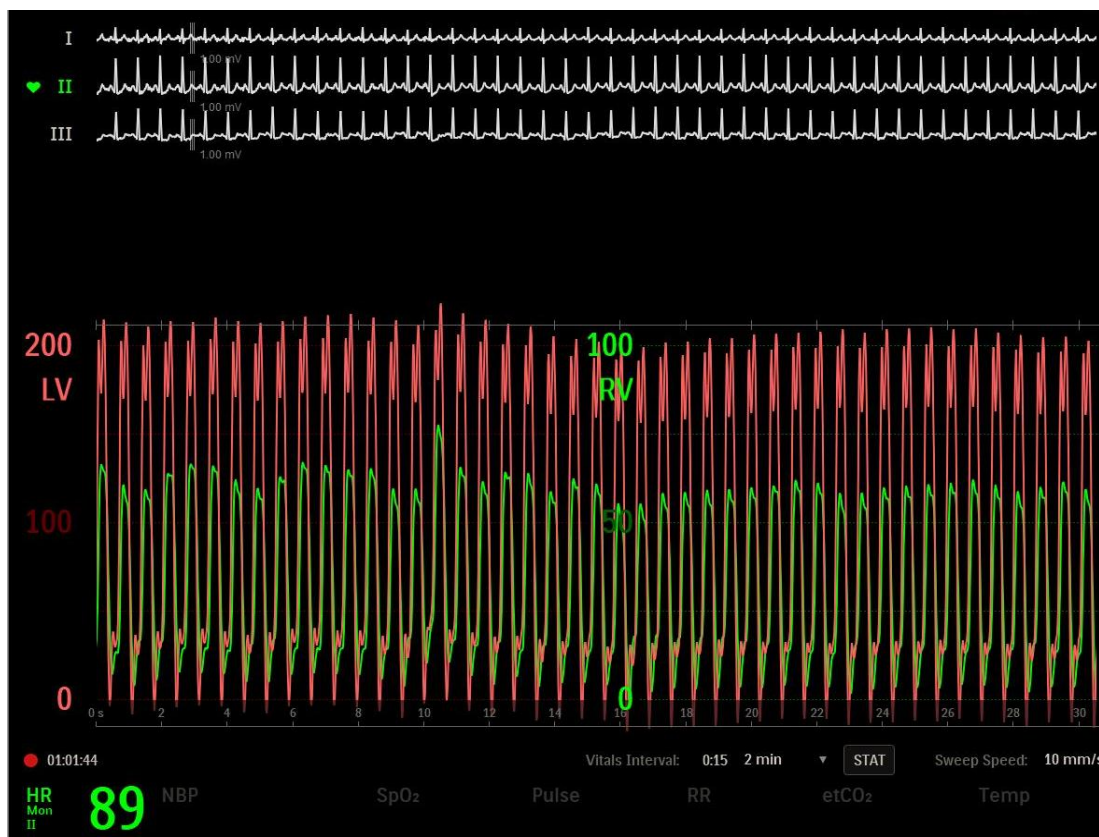


Závěr: Difuzní kalcifikované postižení věnčitých tepen – CTO ACD, nevýznamné postižení ACS.





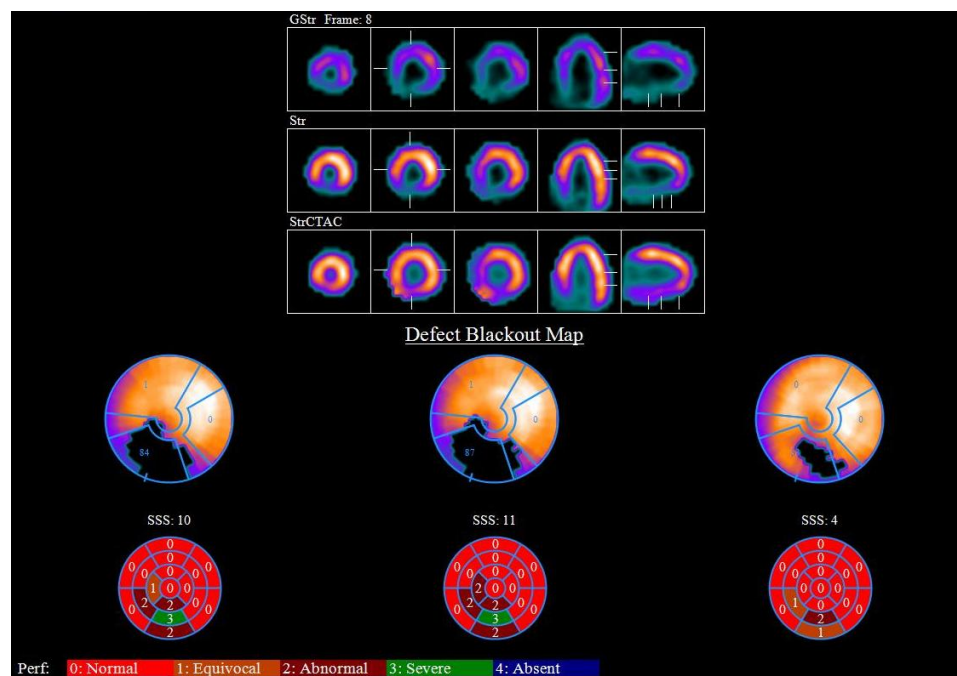
Závěr: HD obraz restriktce, lehká postkapilární PH.



CI 2,5 LPM/m², PVR 1,7W.j., PAPi 2,1, PCWP 17 resp. 29mmHg, mPAP 26 resp. 33mmHg, RA 11mmHg

**GDMT (HFpEF – RKMP po CH/RT)
NYHA I-II a bez AP**

SPECT myokardu reverzibilní hypoperfuze spodní stěny (SDS 4 po korekci)



Revaskularizovat CTO ACD?

1. ANO (ochrana před horší prognózou při IM v levém povodí)
2. NE (absence symptomů, jiný důvod dušnosti, malá ischemie)

13.11.2025

Poradna pro CHSS

Progredující dušnost (NYHA II-III), bolesti ramen při námaze, otoky DK
TTE stac. EFLK, zvýšené plnicí tlaky LK, význ. sekundární MR
EKG stacionární
NTproBNP 1649ng/l

Posílená diuretická léčba, domluvena časná kontrola




14.11.2025

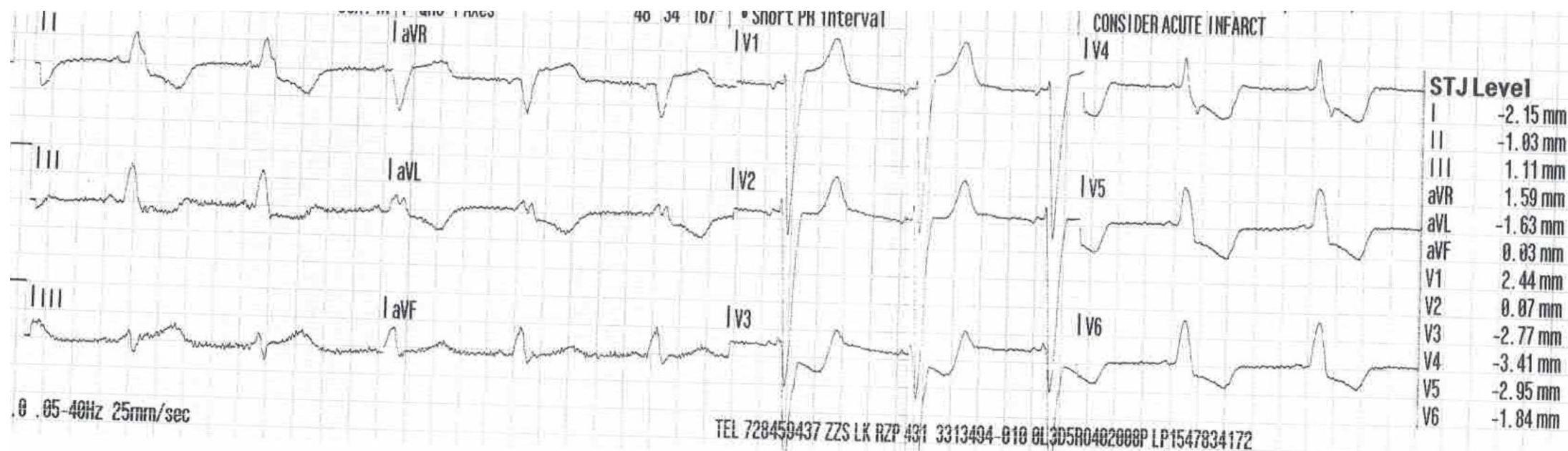


155

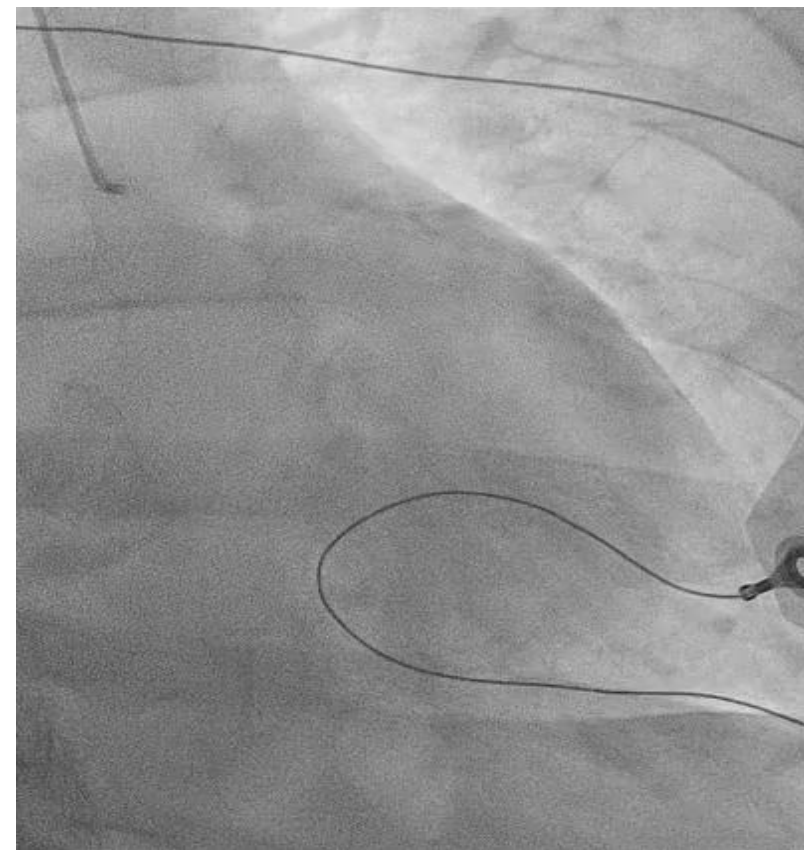
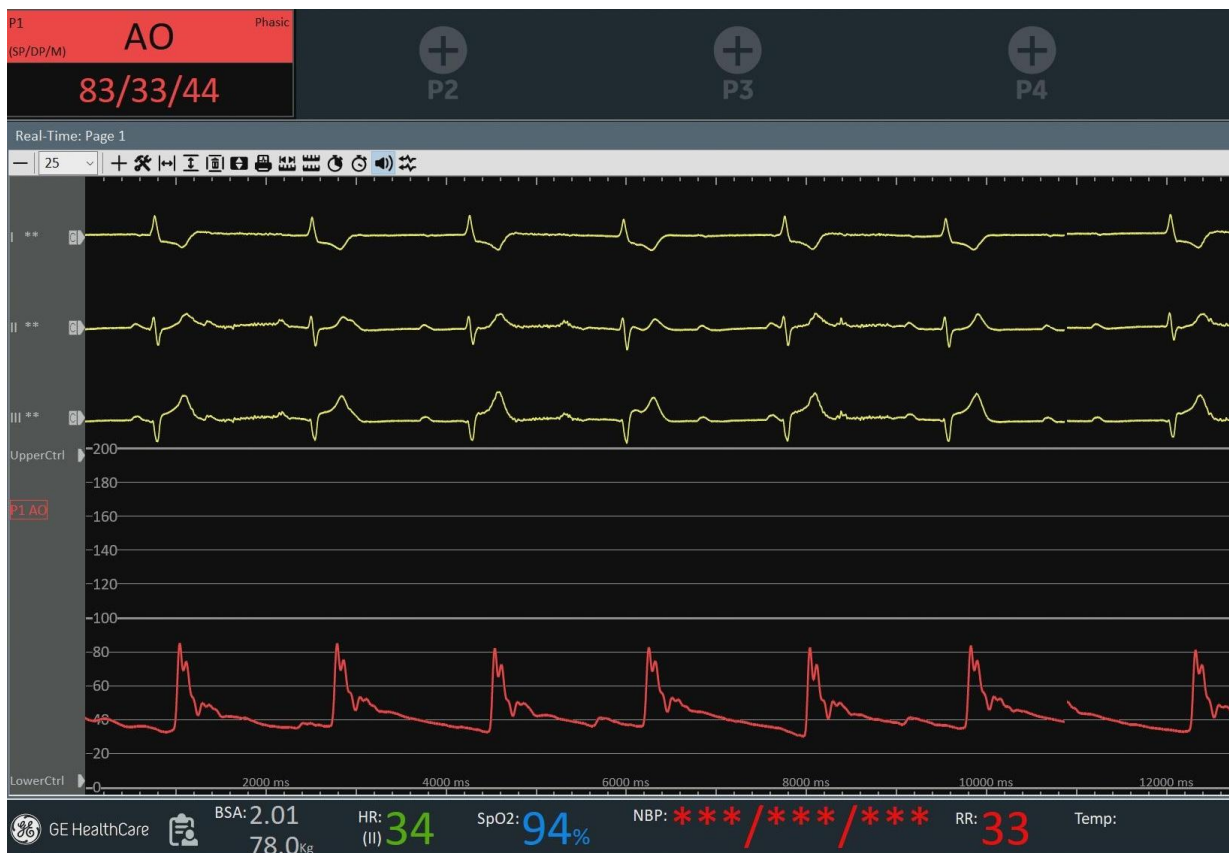Klidová dušnost, bolesti na hrudi, slabost



Bledý, opocení, TK **76/63**mmHg, TF 65/min, SpO2 s O2 96%



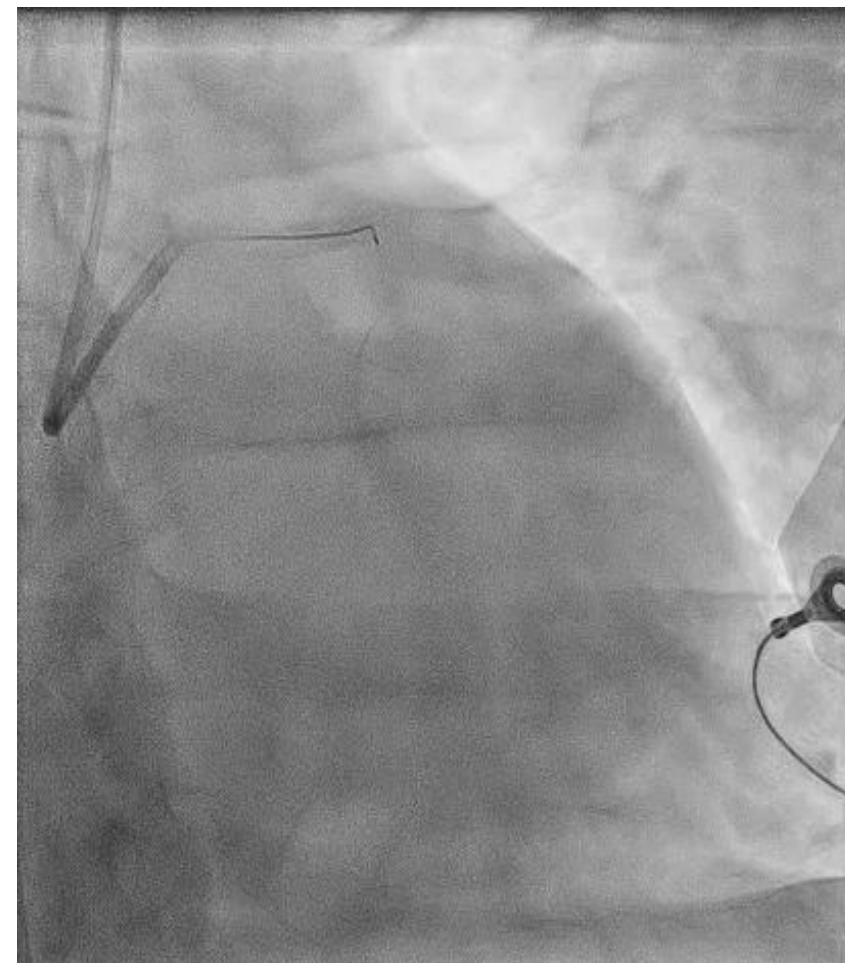
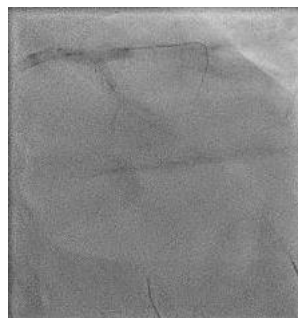
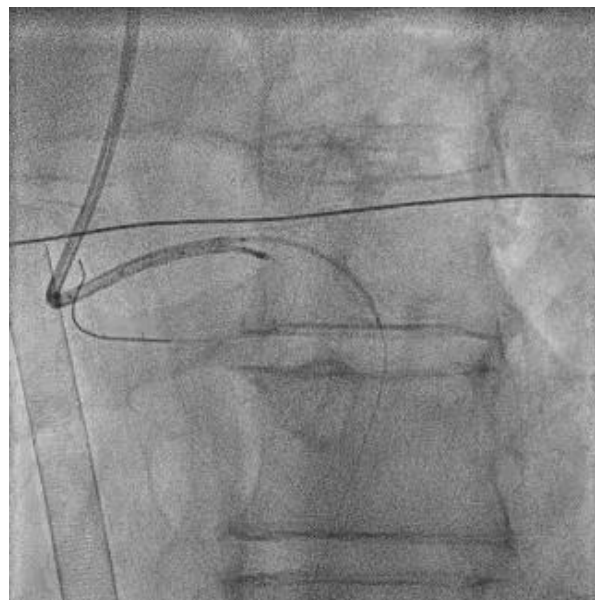
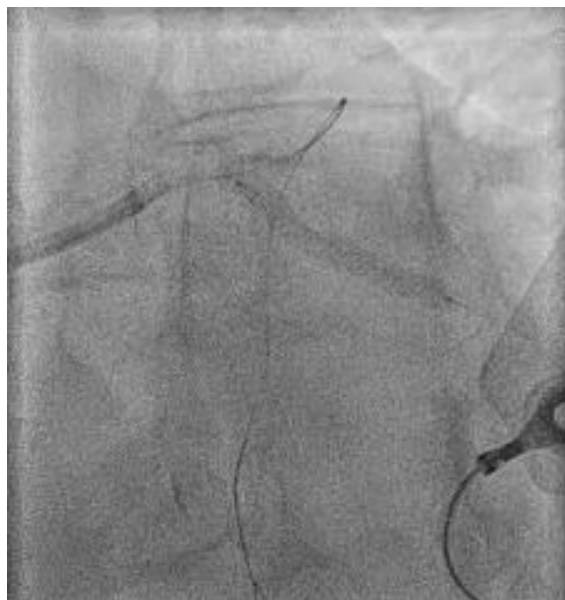If this doesn't scare you, nothing will.



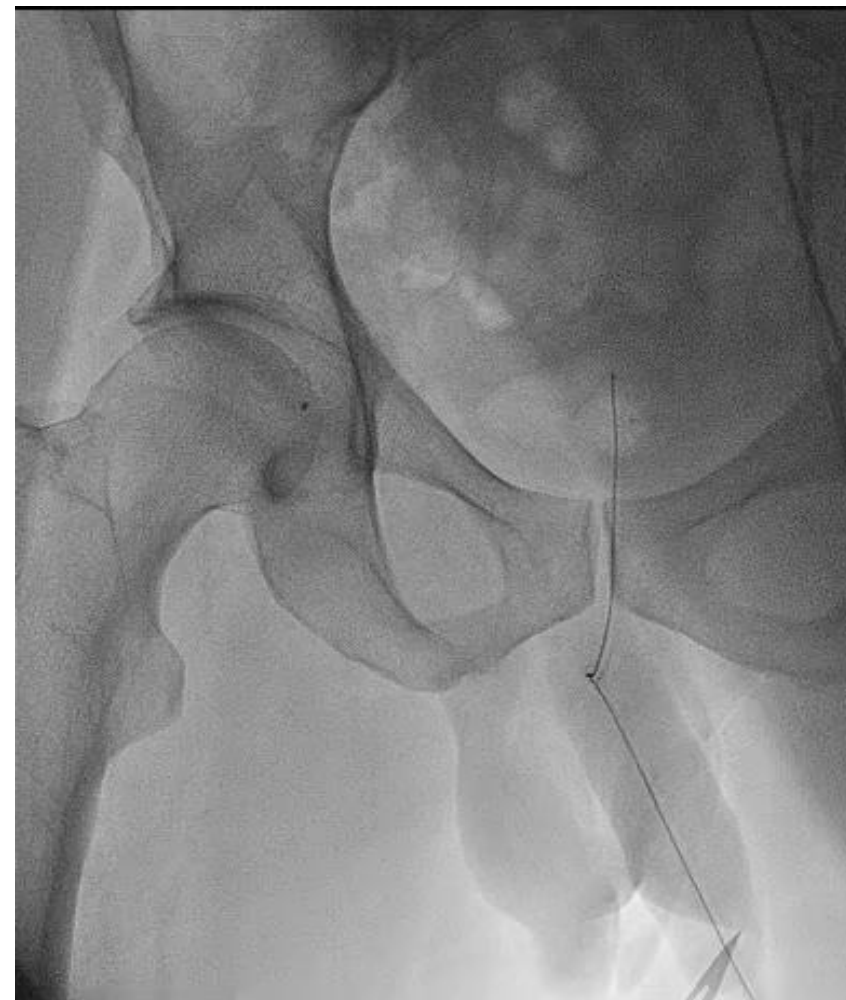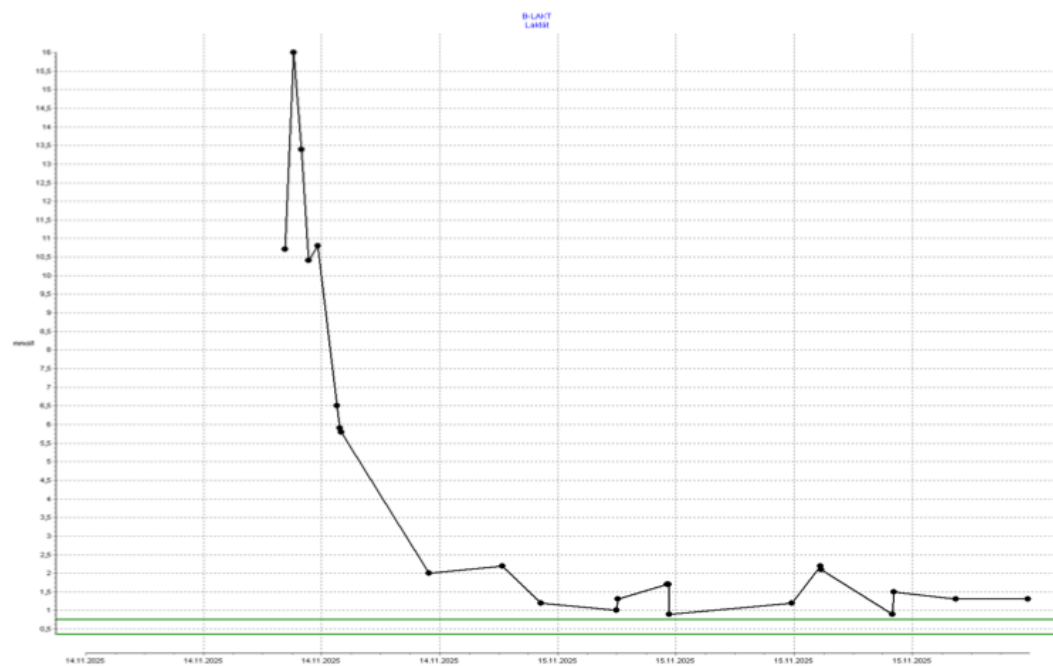AMICS, bradykardie, PEA, krátká KPR, laktát 16mmol/l, pH 7

Mechanickou srdeční podporu?

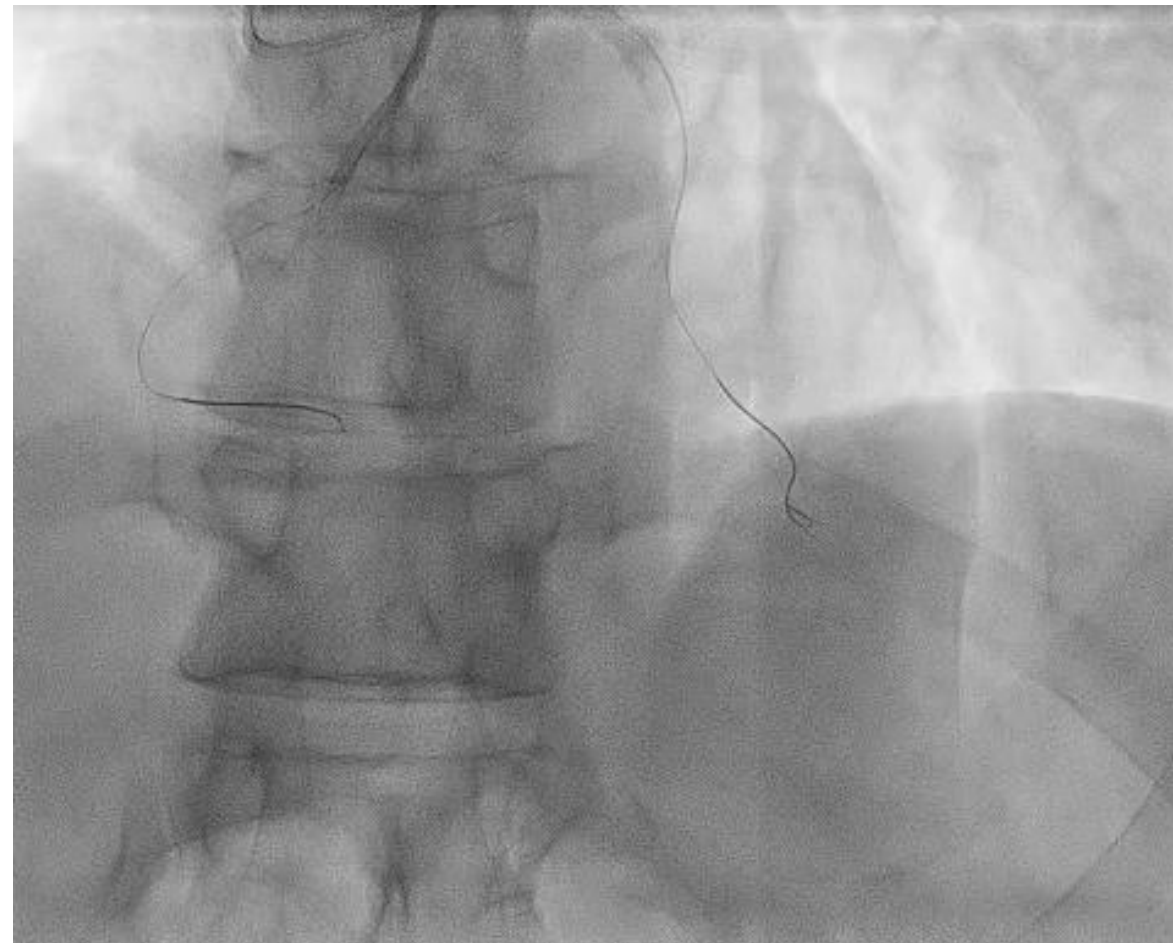
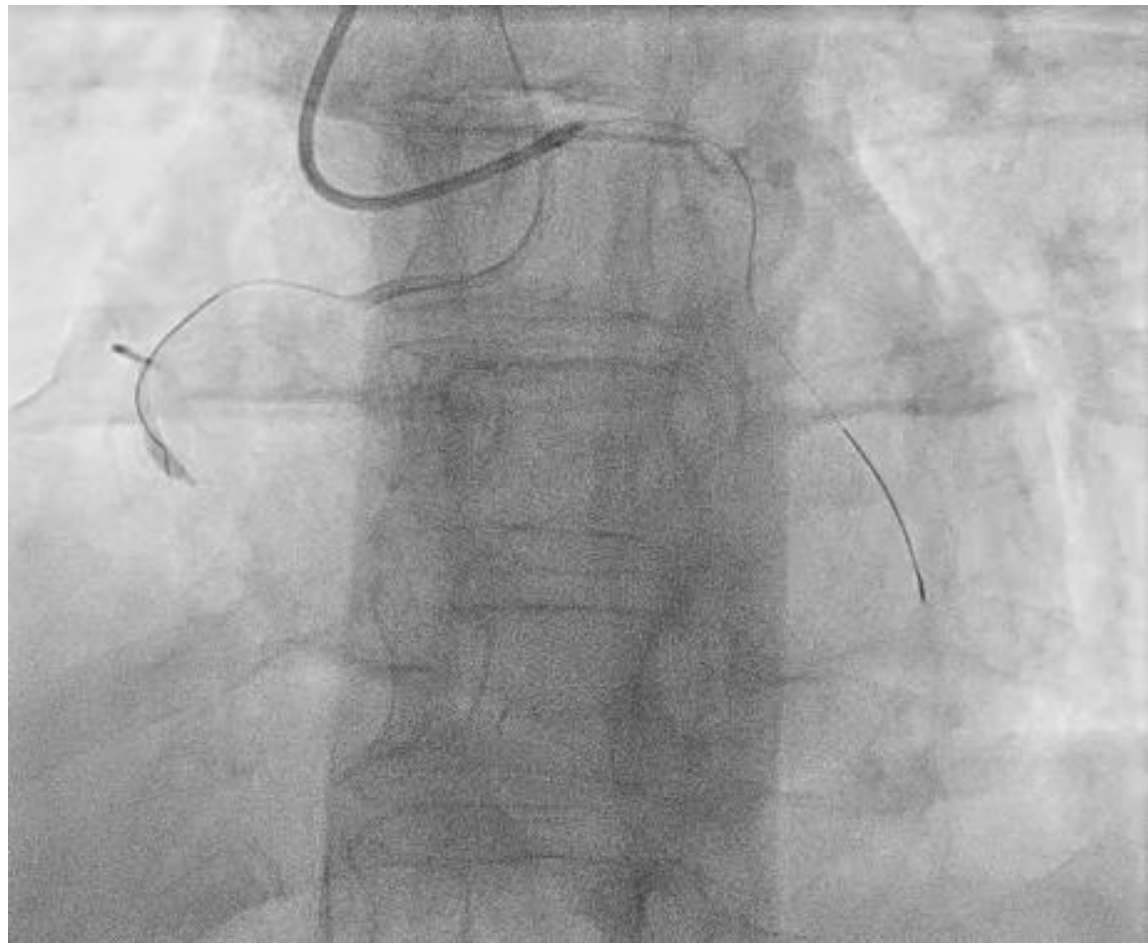
1. ANO - Impella
2. ANO – ECMO
3. ANO - IABP
4. NE – rychlý stent a uvidíme



IVUS guided DK crush + 2xDES (ORCAS)



Clearence laktátu, normalizace EF, SvO2 i pCO2 gap



PCI ACD 1xDES, 4xDEB

Březen 2026

Bez AP, NYHA I-II, normalizace EFLK

