



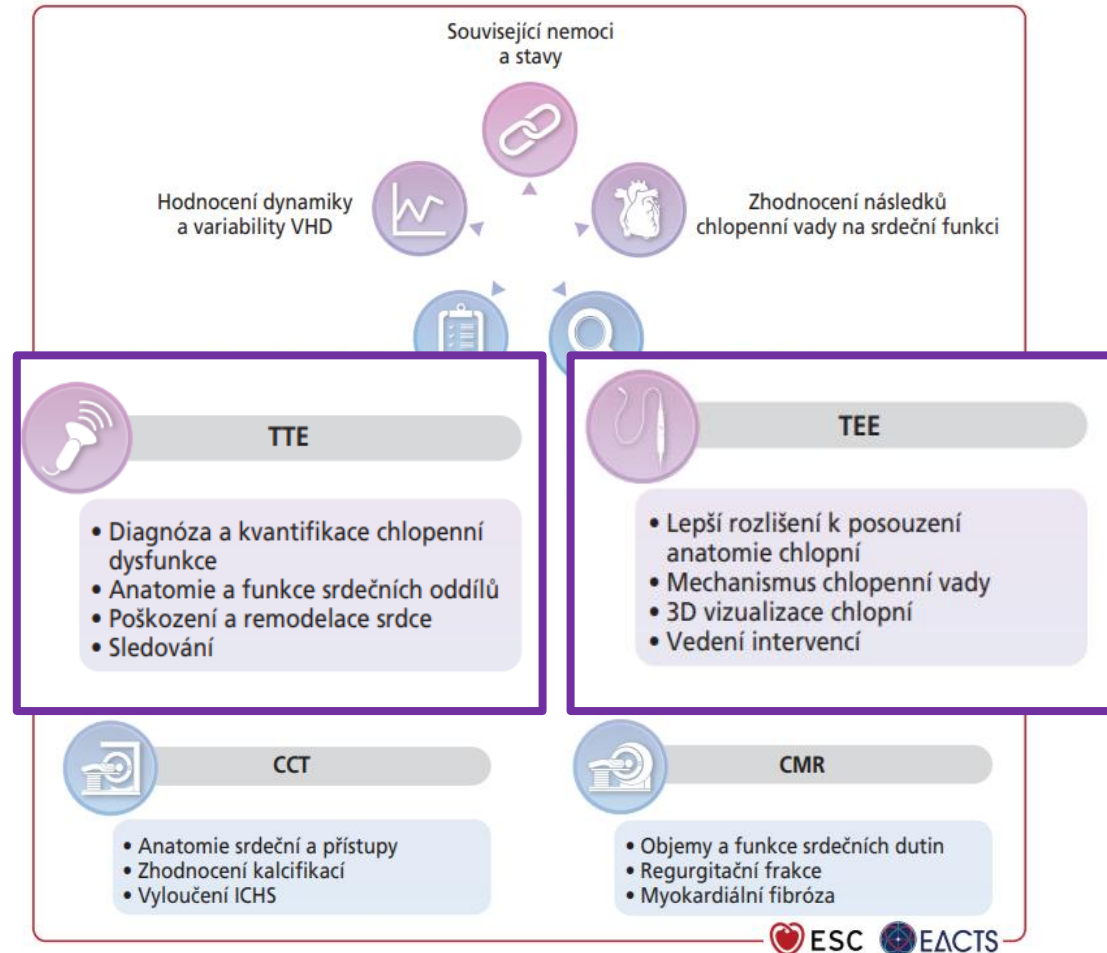
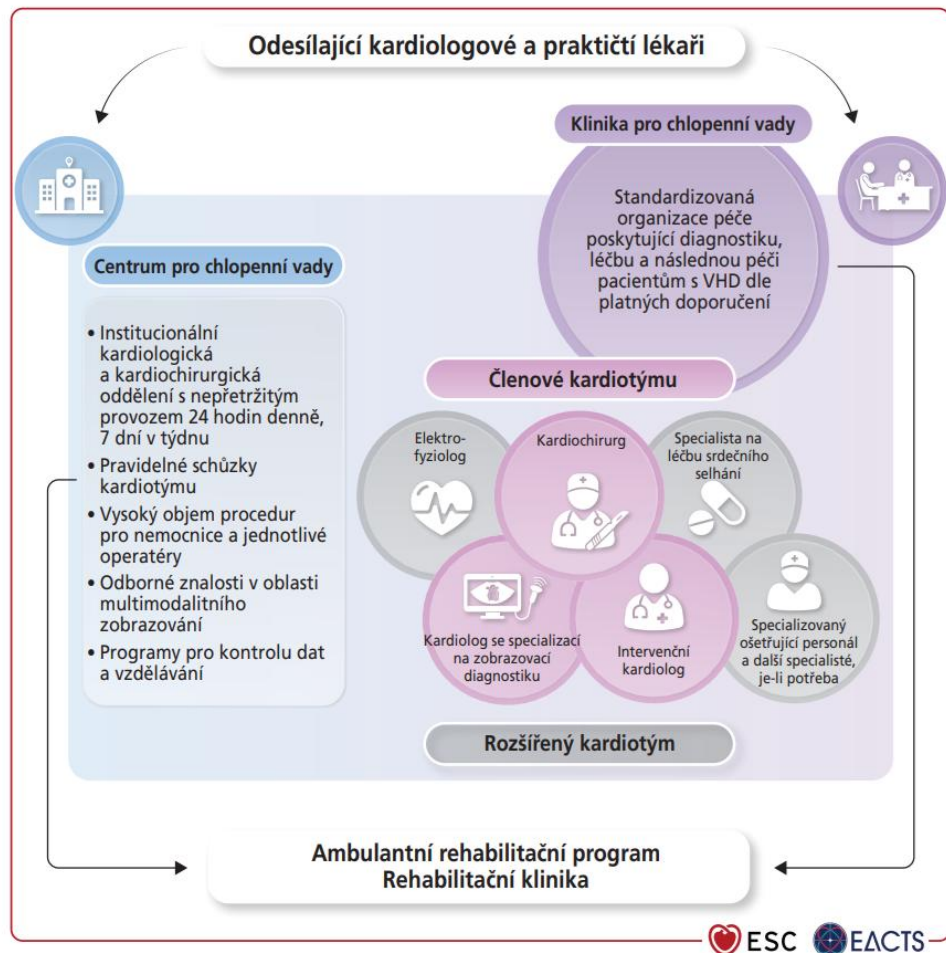
Mitrální vady současná doporučení ESC 2025

Hana Línková

Kardiologická klinika 2. lékařské fakulty UK a FNMH

XXXIV. výroční sjezd České kardiologické společnosti

Integrativní vyšetření pacientů s chlopenními vadami



Etiologie

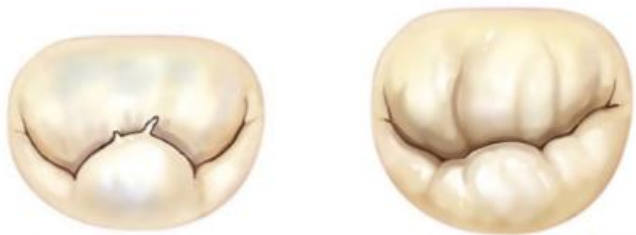Mitrální regurgitace

Abnormita cípů, závěsného aparátu ?

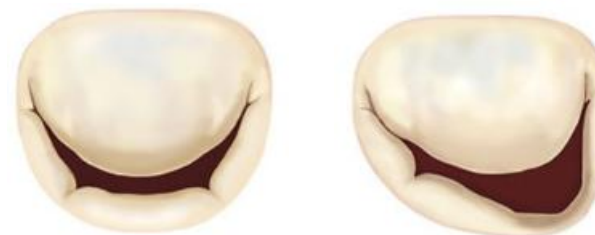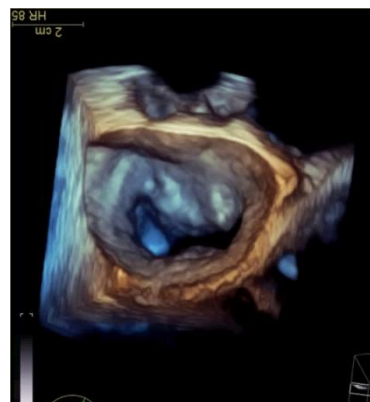
Primární/ degenerativní MF

Abnormita LK/ LS ?

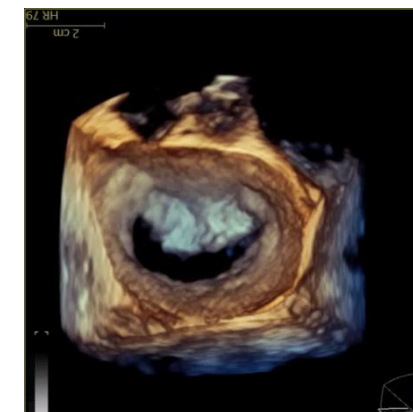
Sekundární/ funkční MR



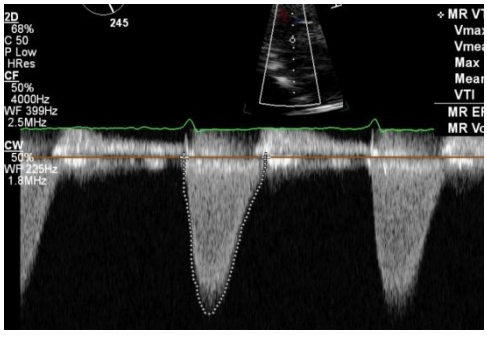
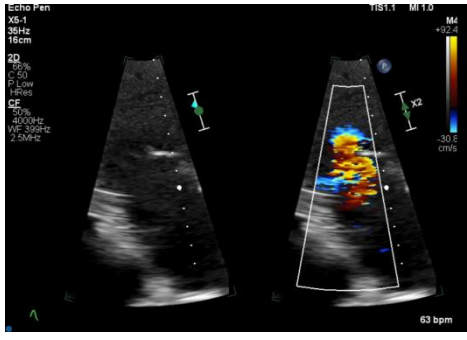
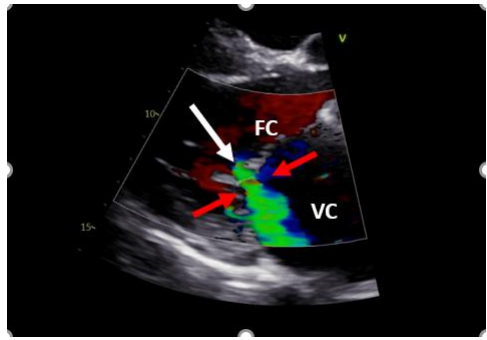
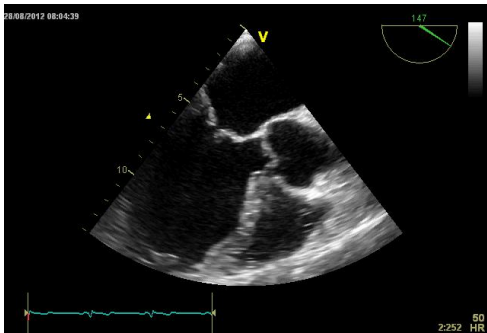
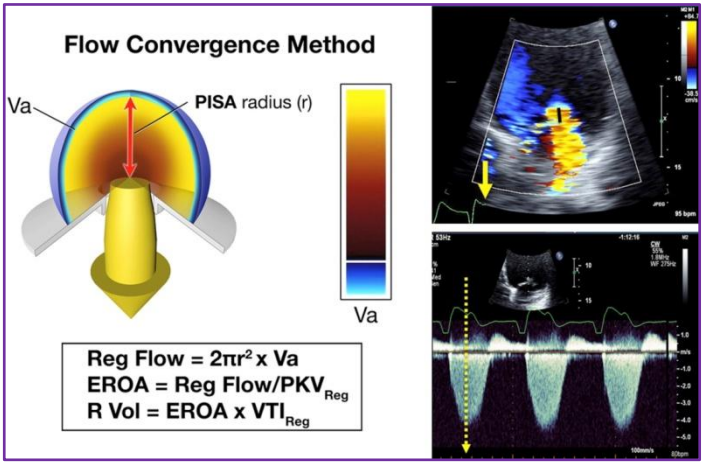
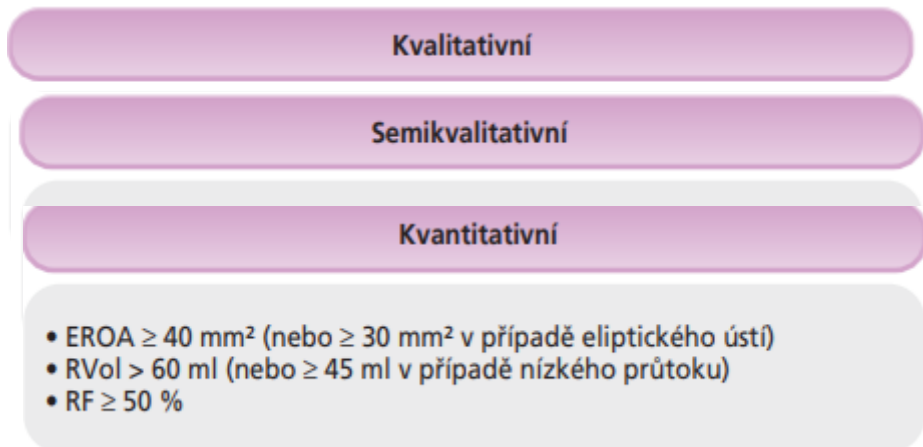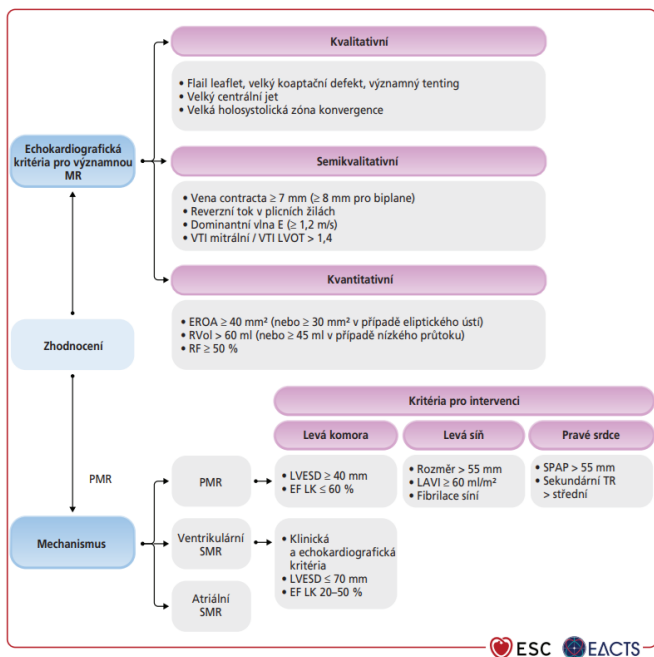
Carpentier typ II



Carpentier typ I a III



Kritéria významné mitrální regurgitace - 2D echokardiografie



3D – vena contracta area

Stopová MR
0-1

Mírná MR
1+

Mírná- střední
2+

Střední –významná
3+

Významná
4+

EROA -VCA (cm²) < 0,2

EROA -VCA (cm²) : 0,2

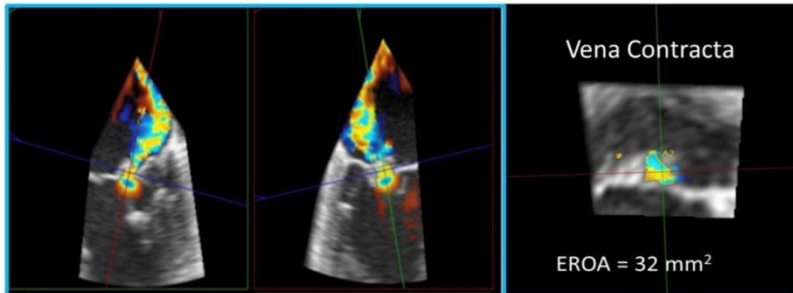
EROA -VCA (cm²) : 0,2- 0,29

EROA -VCA (cm²) : 0,3-0.39

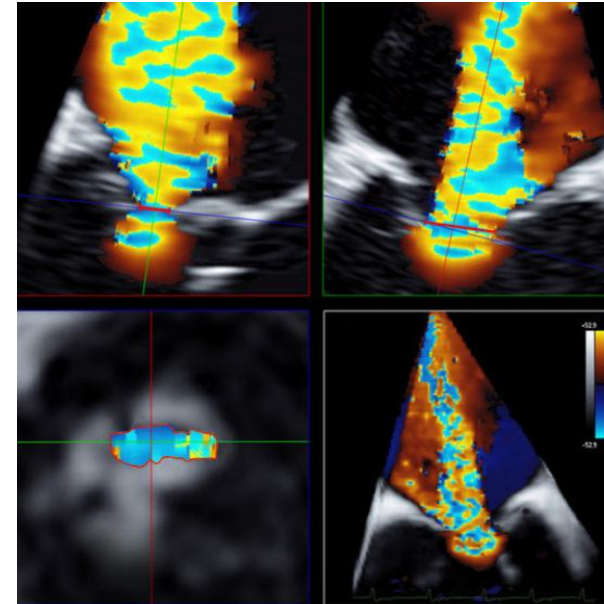
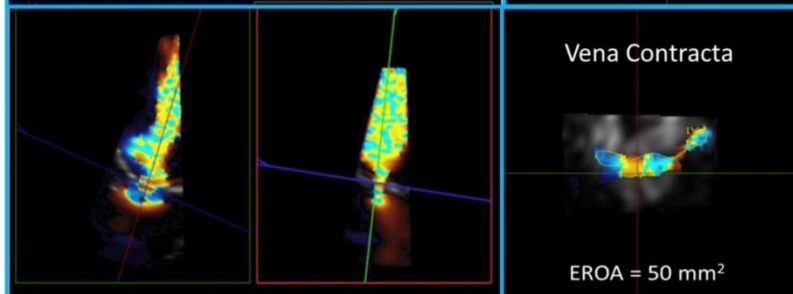
EROA -VCA (cm²) ≥ 0,40

3D Quantitation in Primary and Secondary MR

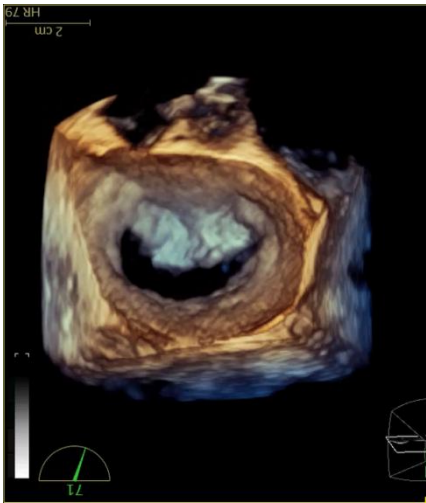
Primary



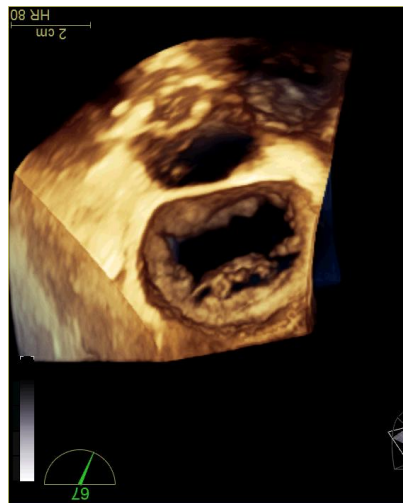
Secondary



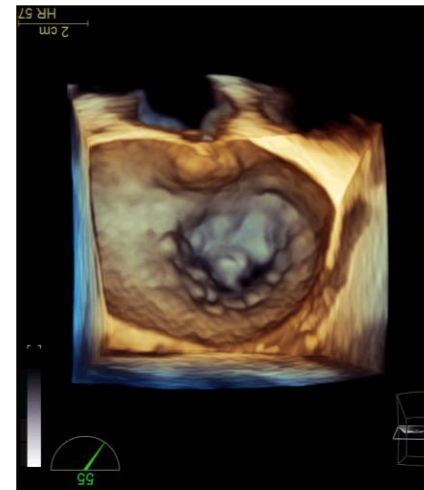Morfologie mitrální chlopně 3D echo



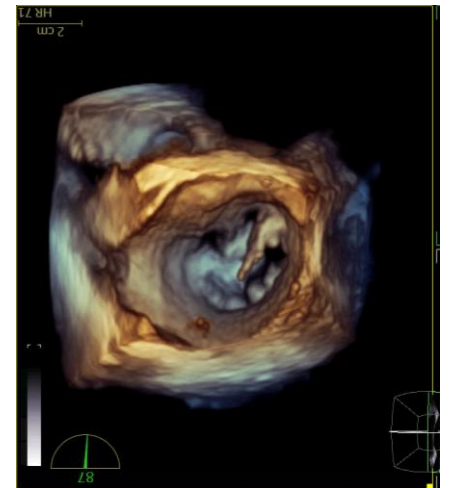sekundární MR



patologie na zadním cípu

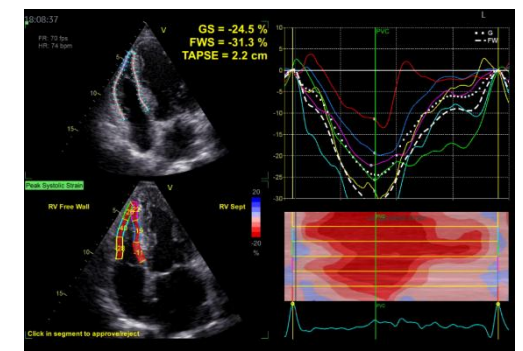
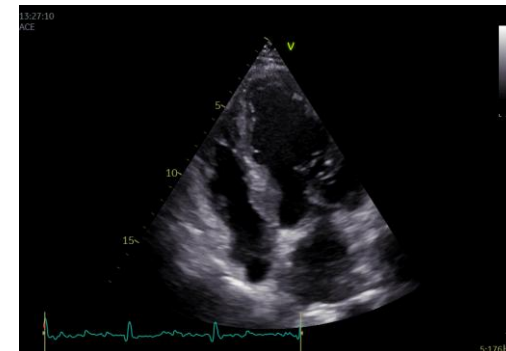
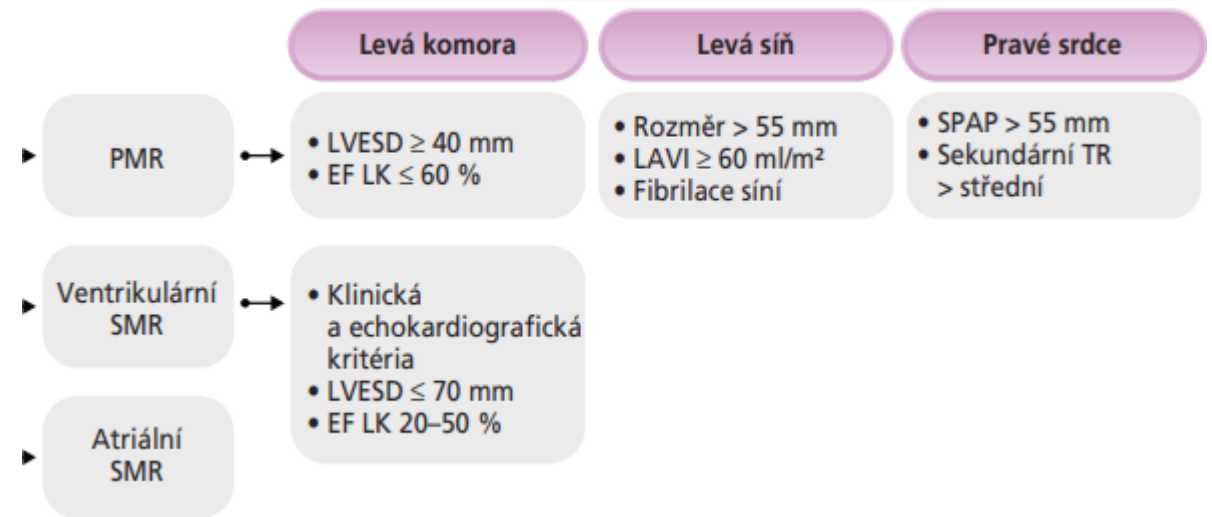
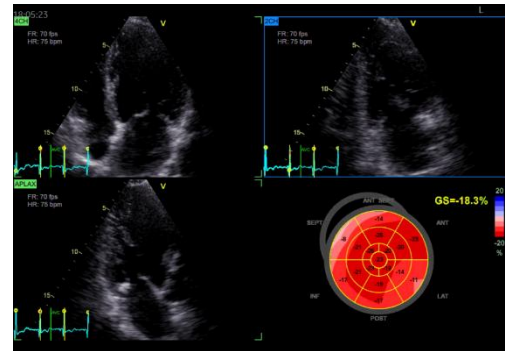
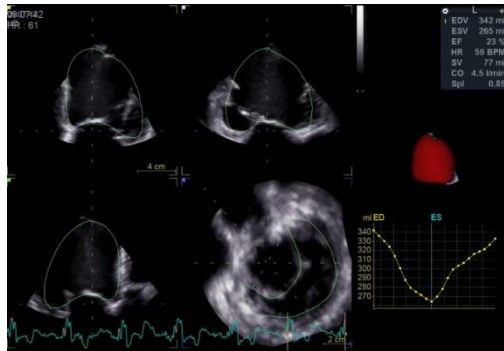
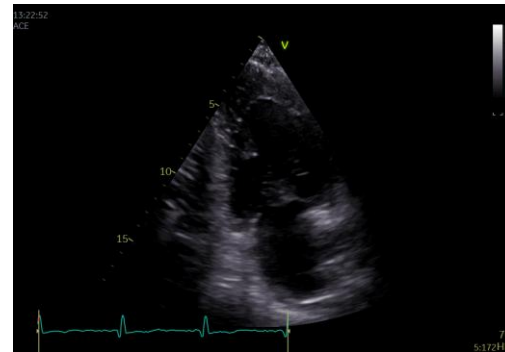
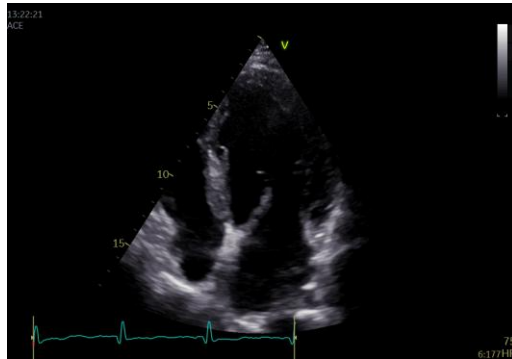


patologie na předním cípu



patologie na předním cípu
PM komisura

Zhodnocení základních echo parametrů



Rozměry LK – EDS, ESS , funkce levé komory EF Simpson, 3D, GLS levé komory , levá síň, hodnocení LAVI

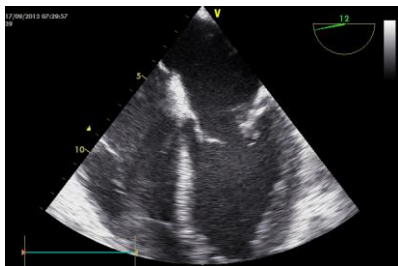
Pravá komora rozměry TAPSE , s TDI ,strain PK , FAC, přítomnost PH

Primární mitrální regurgitace

Primární MR

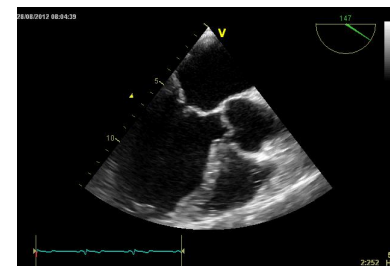
Akutní PMR

Endokarditis
Ruptura závěsného aparátu
Komplikace AIM



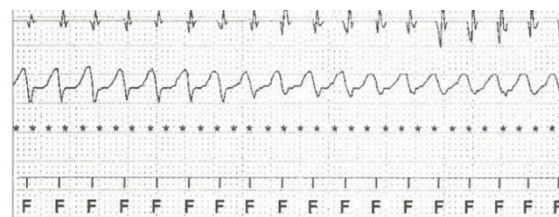
Chronická PM

Fibroelastická degenerace
M. Barlow
Revmatická
Kalcifikovaná Mi chlopeň

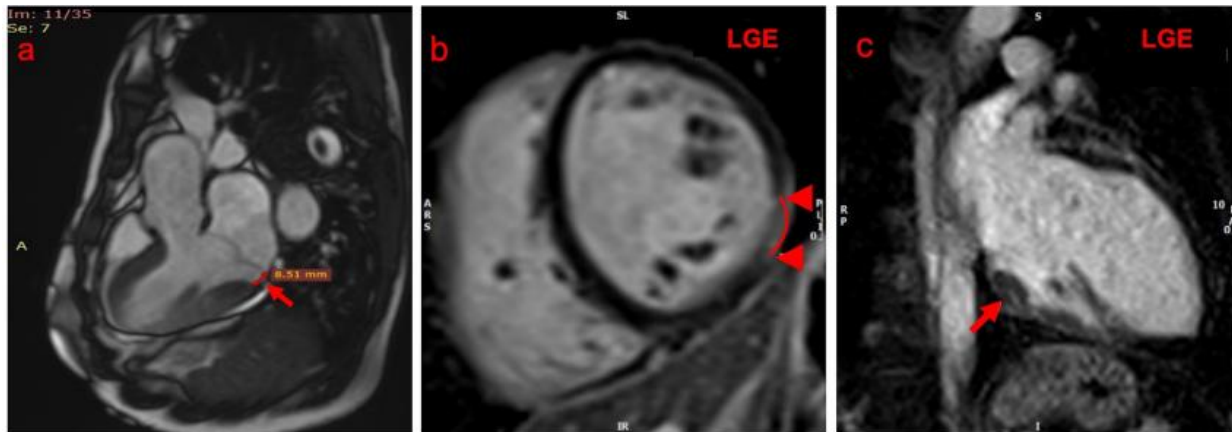
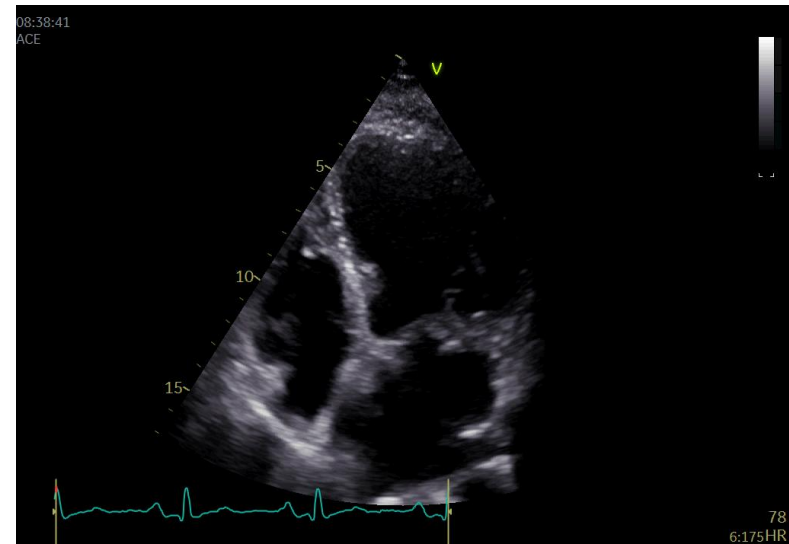
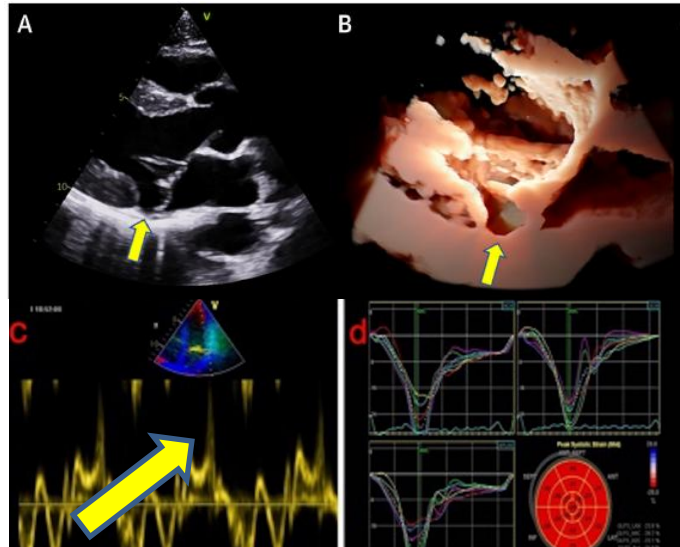
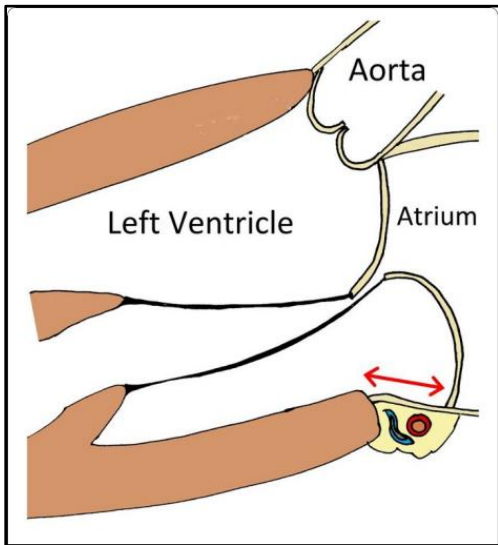


Prognostický význam

Srdeční selhání
Arytmie:
Fibrilace síní
Komorové arytmie
Náhlá smrt



PMR- MAD



Maligní MVP syndrom

- bileaflet myxomatózní prolaps
- častěji ženy
- negativní nebo bifázické T na spodní stěně
- fibróza papilárního svalu nebo baze spodní stěny (MRI) a
- komplexní arytmie morfologie RBBB

Primární mitrální regurgitace- kdy indikovat v operaci ?

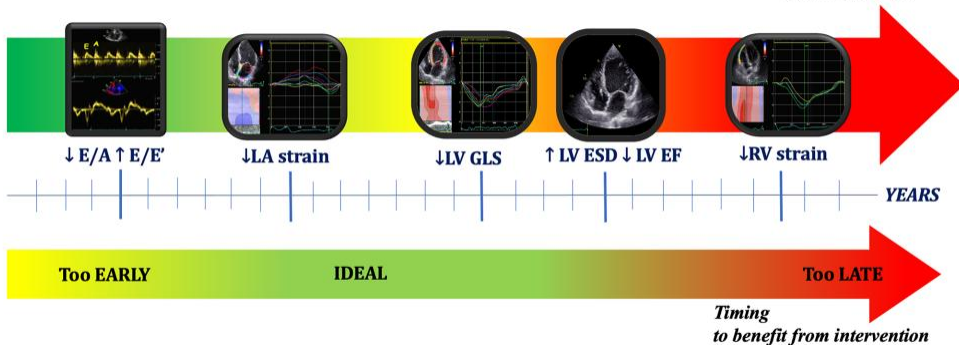
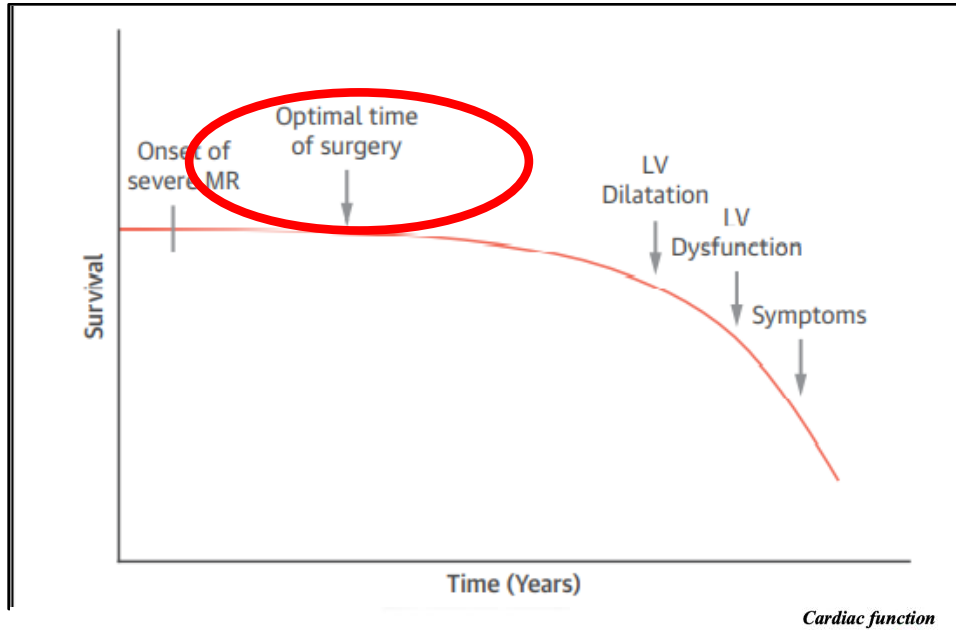
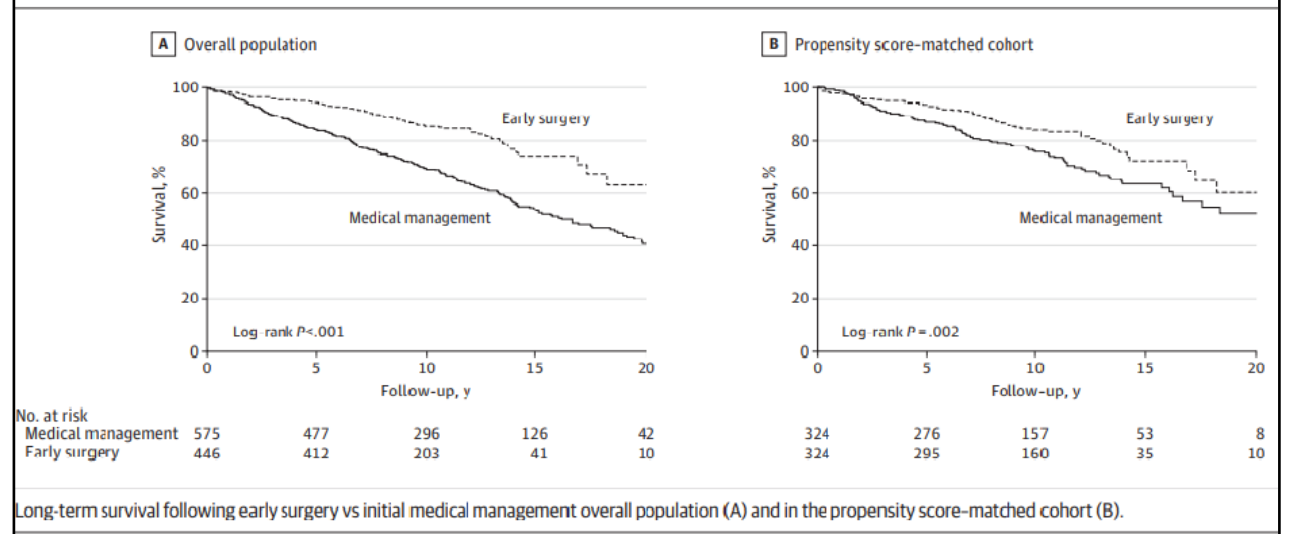


Figure 1. Survival After Diagnosis of Mitral Regurgitation Due to Flail Mitral Leaflet According to Initial Treatment Strategy

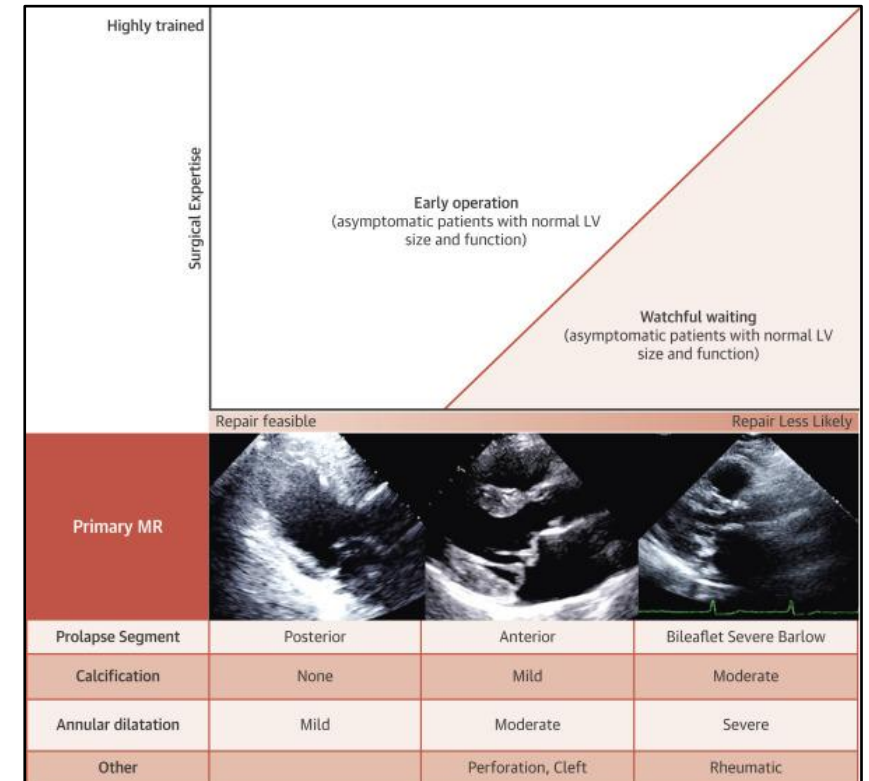
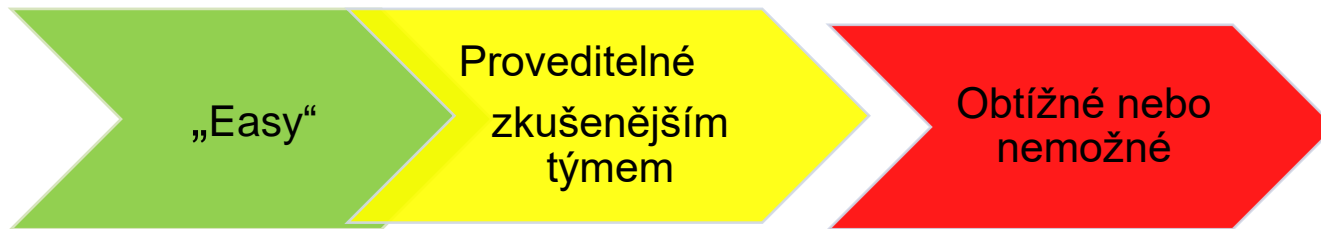


Převzato a upraveno dle O'Gara, JACC 2020

M.C. Pastore Heart Failure Reviews (2022) 27:1247–1260

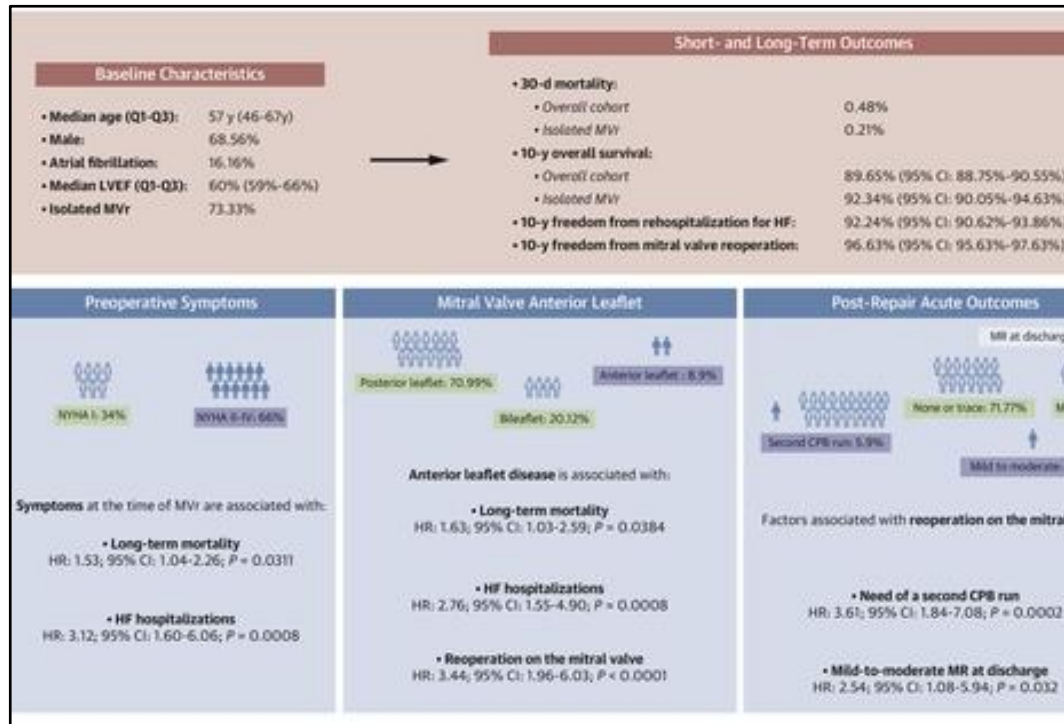
Morfologie mitrální chlopně –pravděpodobnost proveditelnosti MVP

	Ideal Pathoanatomy	Challenging Pathoanatomy	Relative Pathoanatomic Contraindication
Primary Lesion Location	Posterior leaflet only	Anterior leaflet or bileaflet	None
Leaflet Calcification	None	Mild	Moderate to severe
Annular Calcification	None	Mild to moderate with minimal leaflet encroachment	Severe or with significant leaflet encroachment
Subvalvular Apparatus	Thin, normal	Mild diffuse thickening or moderate focal thickening	Severe and diffuse thickening with leaflet retraction
Mechanism of MR	Type II fibroelastic deficiency or focal myxomatous prolapse or flail	Type II <i>forme fruste</i> or bileaflet myxomatous (Barlow's) disease; Type I healed or active endocarditis; Type IIIA/B with mild restriction or leaflet thickening	Type IIIB with severe tethering and inferobasal aneurysm; Type IIIA with severe bileaflet calcification; Type I active infection with severe leaflet or annular tissue destruction
Unique Anatomic Complexities	None	Redo cardiac operation or mitral re-repair; anatomic predictors of systolic anterior motion (e.g., septal hypertrophy); adult congenital anomalies; focal papillary muscle rupture	MV reoperation with paucity of leaflet tissue; diffuse radiation valvulopathy; papillary muscle rupture with shock

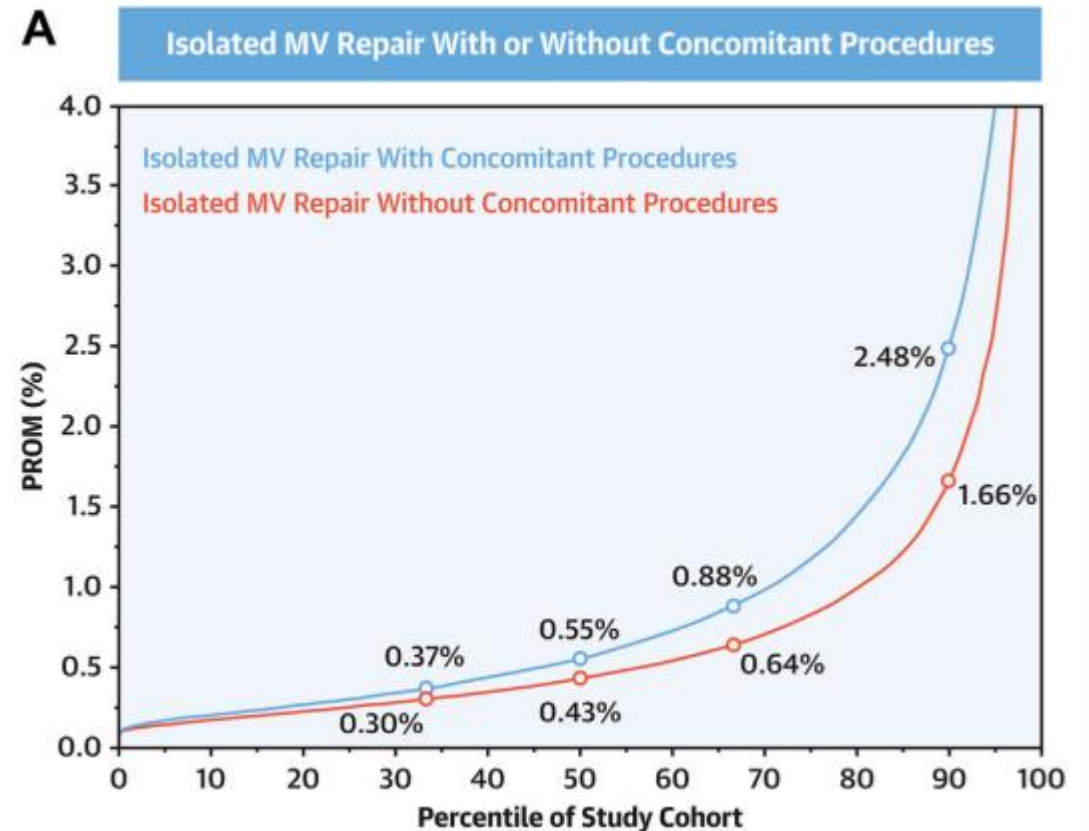


PMR – strategie léčby

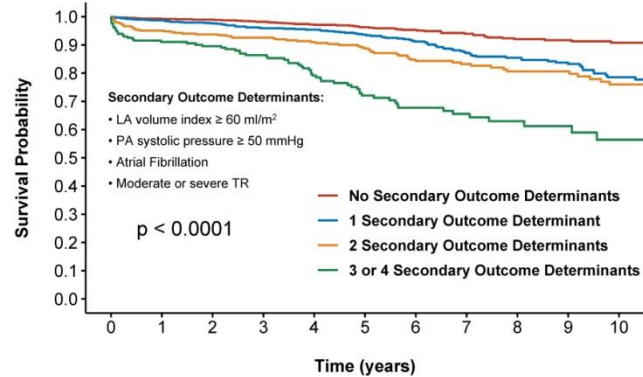
Long-Term Outcomes of Contemporary Surgical Repair for Degenerative Mitral Regurgitation



Risk of Surgical Mitral Valve Repair for Primary Mitral Regurgitation

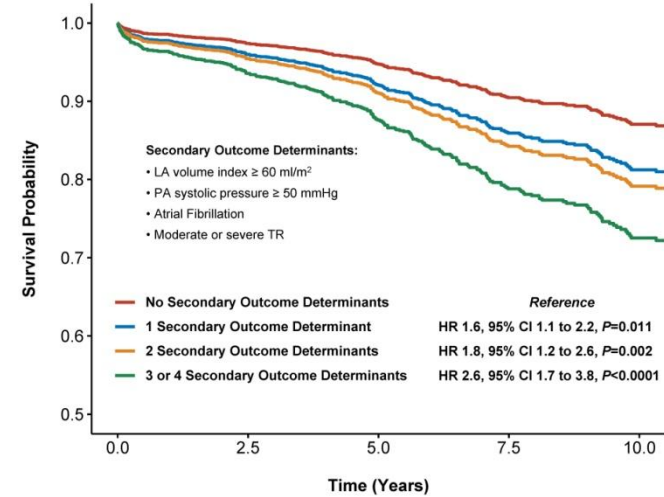


Sekundární markery u PMR

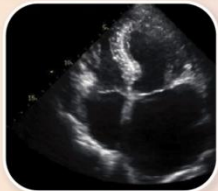


Number at risk


874	844	813	767	648	547	459	377	300	226	170
795	747	701	640	538	425	349	277	215	167	105
391	356	337	312	272	218	179	146	109	93	72
216	184	174	160	122	94	72	54	38	28	19



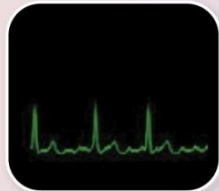
Secondary outcome determinants in DMR



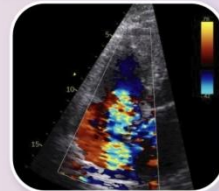
LAVI ≥ 60 ml/m²



sPAP ≥ 50 mmHg



Atrial fibrillation



\geq moderate FTR

Independent of

Age

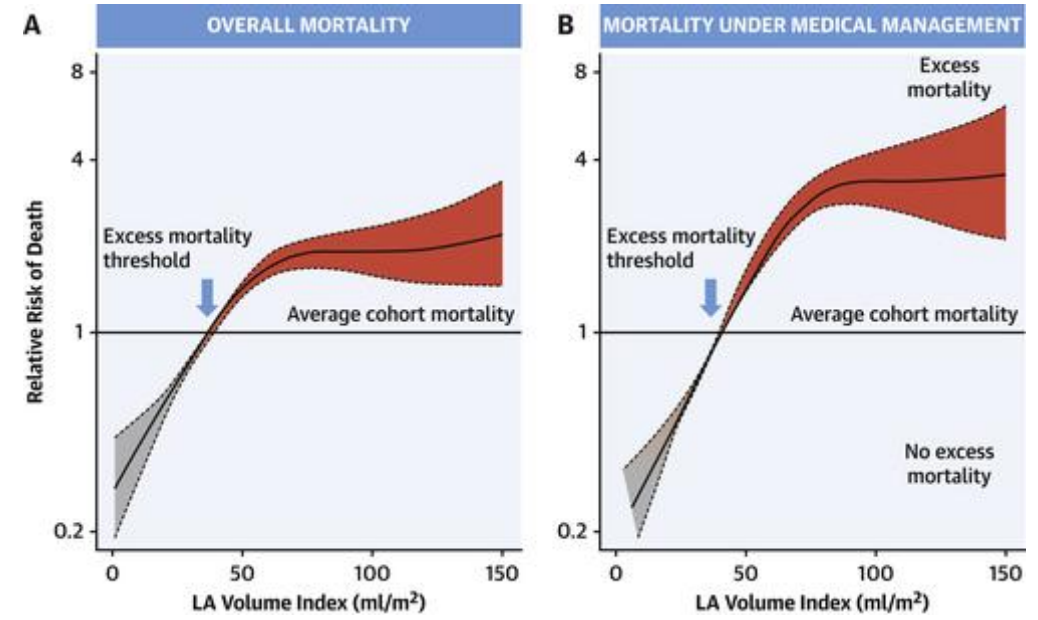
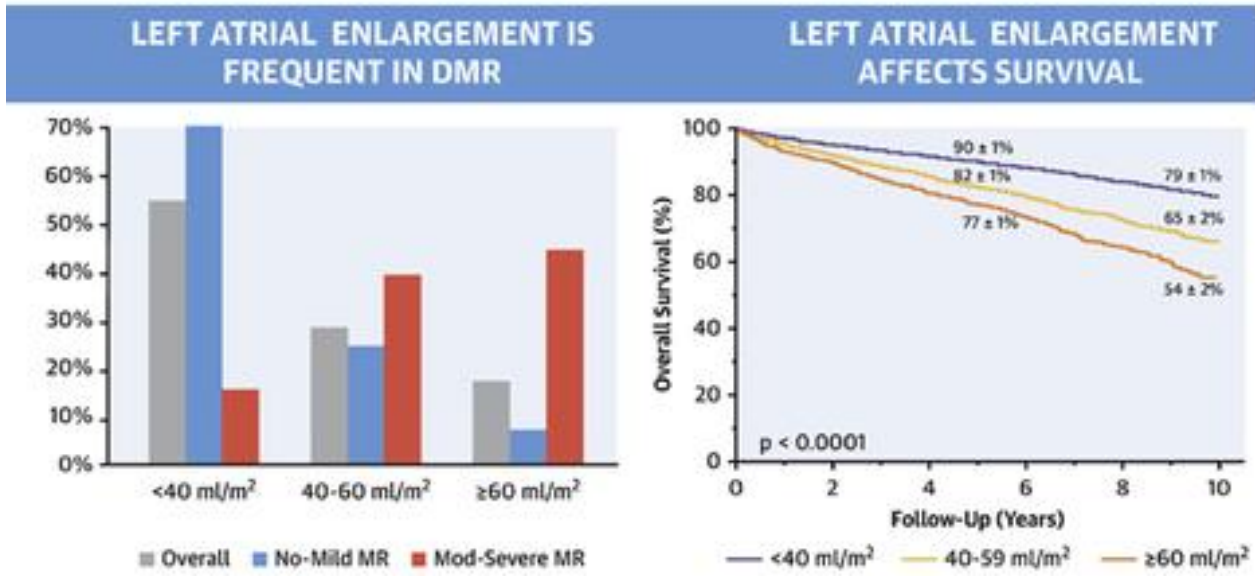
Class I surgical indications

Surgical risk

US or European origin

Pacienti s významnou MR s fenotypem více sekundárních markerů mají horší prognózu a měla by u nich být zvažována časná operace mitrální chlopně

Primární mitrální regurgitace - prognostický význam velikosti levé síně



PMR - doporučení

Recommendations	Class	Level
MV repair is the recommended surgical technique to treat patients with severe PMR when the result is expected to be durable.	I	B
MV surgery is recommended in symptomatic patients with severe PMR considered operable by the Heart Team.	I	B
MV surgery is recommended in asymptomatic patients with severe PMR and LV dysfunction (LVESD ≥ 40 mm or LVESDi ≥ 20 mm/m ² or LVEF $\leq 60\%$).	I	B
Surgical MV repair is recommended in low-risk asymptomatic patients with severe PMR without LV dysfunction (LVESD < 40 mm, LVESDi < 20 mm/m ² , and LVEF $> 60\%$) when a durable result is likely, if at least three of the following criteria are fulfilled: -AF -SPAP at rest > 50 mmHg -LA dilatation (LAVI ≥ 60 mL/m ² or LA diameter ≥ 55 mm) -Concomitant secondary TR \geq moderate.	I	B

Nově

Nově

PMR - doporučení

Recommendations	Class	Level
MV surgery should be considered in asymptomatic patients with severe PMR without LV dysfunction (LVESD <40 mm, LVESDi <20 mm/m ² , and LVEF >60%) in the presence of PH (SPAP at rest >50 mmHg), or AF secondary to MR.	Ila	B
Surgical MV repair should be considered in low-risk asymptomatic patients with severe PMR without LV dysfunction (LVESD <40 mm, LVESDi <20 mm/m ² , and LVEF >60%) in the presence of significant LA dilatation (LAVI ≥60 mL/m ² or LA diameter ≥55 mm), when performed in a Heart Valve Centre and a durable repair is likely.	Ila	B

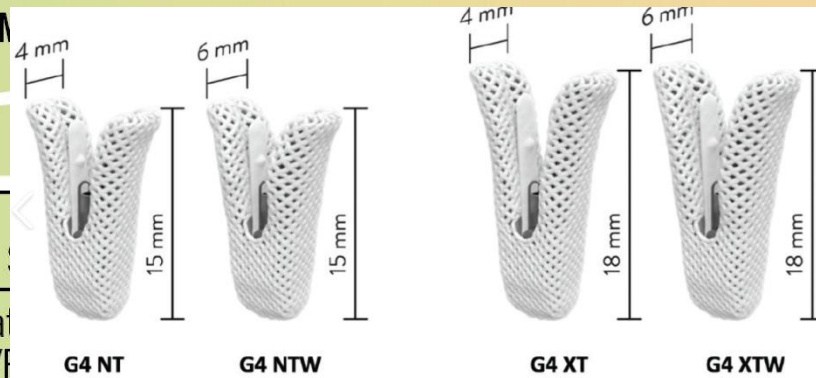
Rev

Rev

PMR a TEER

Repair!

Anatomical suitability for M-TEER



Centre experience

Replacement?

Non-complex Ideal for M-TEER

- Central pathology
- No calcification
- MVA $>4.0 \text{ cm}^2$
- Posterior leaflet $>10 \text{ mm}$
- Tenting height $<10 \text{ mm}$
- Flail gap $<10 \text{ mm}$
- Flail width $<15 \text{ mm}$

- Isolated posterior leaflet prolapse (A1/F)
- Annular calcification without leaflet involvement
- MVA $3.5\text{-}4.0 \text{ cm}^2$
- Posterior leaflet length $7\text{-}10 \text{ mm}$
- Tenting height $>10 \text{ mm}$
- Asymmetric tethering²⁶
- Coaptation reserve $<3 \text{ mm}^{24}$
- Leaflet-to-anulus index $<1.2^{25}$
- Flail width $>15 \text{ mm}$
- Flail gap $>10 \text{ mm}$
- Two jets from leaflet indentations

TEER
multiple

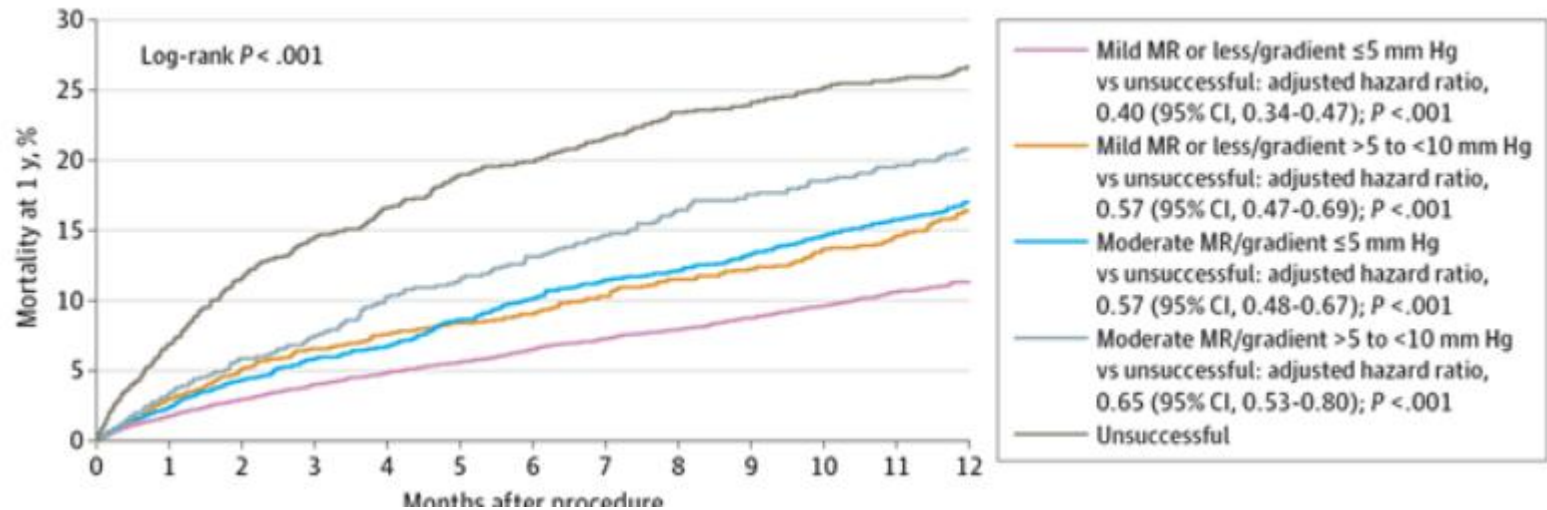
- Annular calcification with leaflet involvement
- Fibrotic leaflets
- Wide jet involving the whole coaptation
- MVA $3.0\text{-}3.5 \text{ cm}^2$
- Posterior leaflet length $5\text{-}7 \text{ mm}$
- Barlow's disease
- Cleft
- Failed surgical annuloplasty

Criteria favouring replacement M-TEER hard or impossible

- Concentric MAC with stenosis
- MVA $<3.0 \text{ cm}^2$
- Relevant mitral valve stenosis (mean gradient $>5 \text{ mmHg}$)
- Posterior leaflet $<5 \text{ mm}$
- Calcification in the grasping zone
- Deep regurgitant cleft
- Leaflet perforation
- Multiple/wide jets
- Rheumatic mitral stenosis

PMR a TEER

Mean mitral valve gradient, mm Hg	≥10	Unsuccessful procedure		2067/18 766 (11.0%)
	>5 to <10	Mild MR or less and mitral gradient 5-10 mm Hg 2221/18 766 (11.8%)	Moderate MR and mitral gradient 5-10 mm Hg 1207/18 766 (6.4%)	Unsuccessful procedure
	≤5	Mild MR or less and mitral gradient ≤5 mm Hg 9824/18 766 (52.4%)	Moderate MR and mitral gradient ≤5 mm Hg 3447/18 766 (18.4%)	
	Mild MR or less	Moderate MR	Higher than moderate MR	
	Residual MR			



Rev

Převzato a upraveno dle Makkar et al. JAMA 2023;329;(20):1778-1788.

TEER should be considered in symptomatic patients with severe PMR who are anatomically suitable and at high surgical risk according to the Heart Team.

Ila

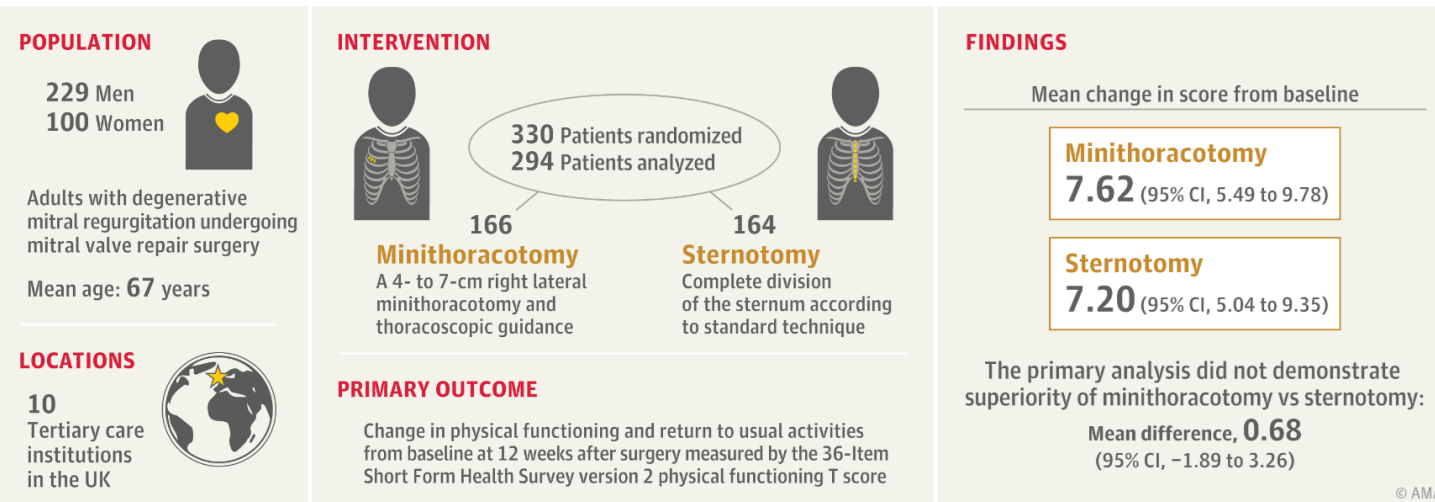
B

PMR - doporučení

JAMA[®]

QUESTION Is minimally invasive mitral valve repair better at improving physical function at 12 weeks than conventional sternotomy mitral valve repair for degenerative mitral regurgitation?

CONCLUSION Minithoracotomy is not superior to sternotomy in recovery of physical function at 12 weeks. The results provide evidence to inform shared decision-making and treatment guidelines.



Nově

Recommendations

Minimally invasive MV surgery may be considered at experienced centres to reduce the length of stay and accelerate recovery.

Class	Level
IIb	B

Sledování pacientů léčených konzervativně

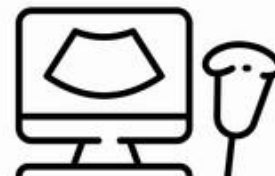Pacienti neindikovaní k intervenci:

Významná asymptomatická PMR - 2x ročně

echokardiografie, EKG a NT pro BNP

Středně významná asymptomatická PMR

echokardiografie, EKG a NT pro BNP každý 1-2 roky

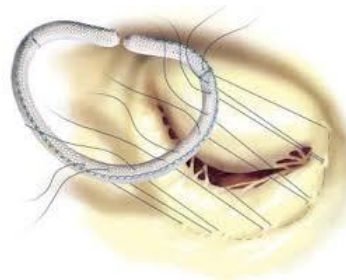


Po KCH výkonu

MVP a zchovalá EF LK,SR : echo, EKG každé 2-3 roky

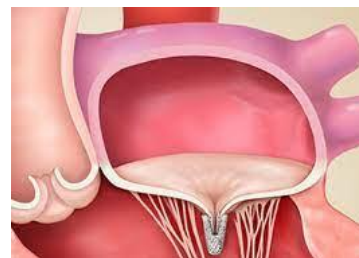MVP a snížená EF a arytmie : echo, EKG každý rok

MVR : echo a EKG +x ročně



TEER

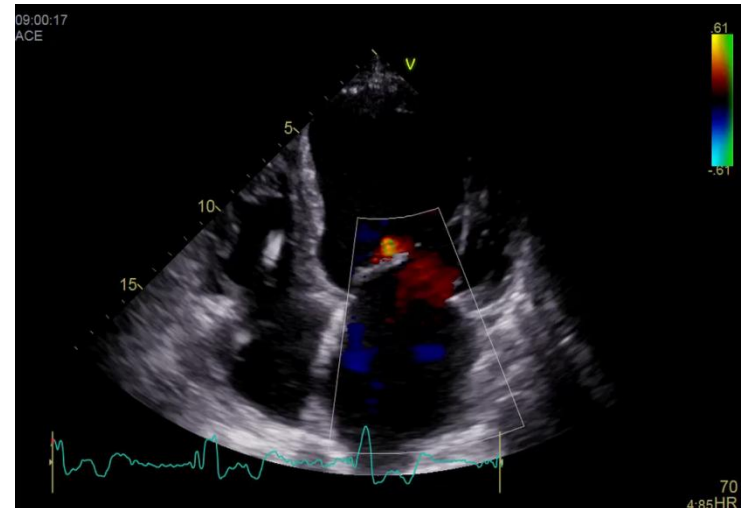
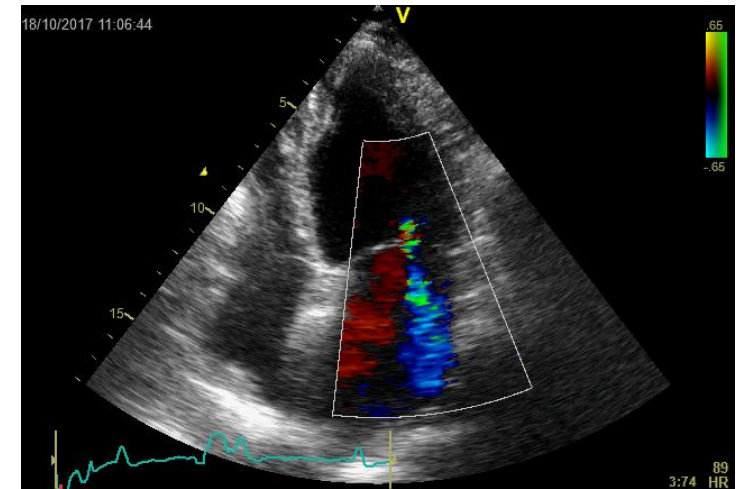
Echokardiografie a EKG 1x ročně



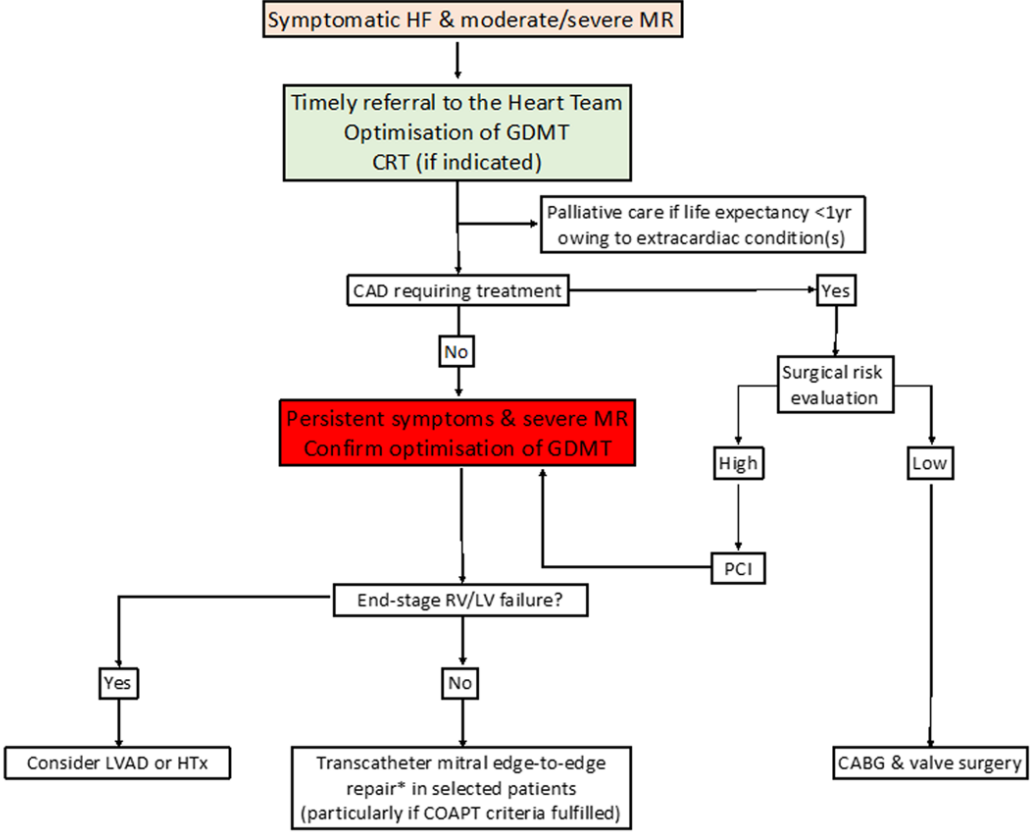
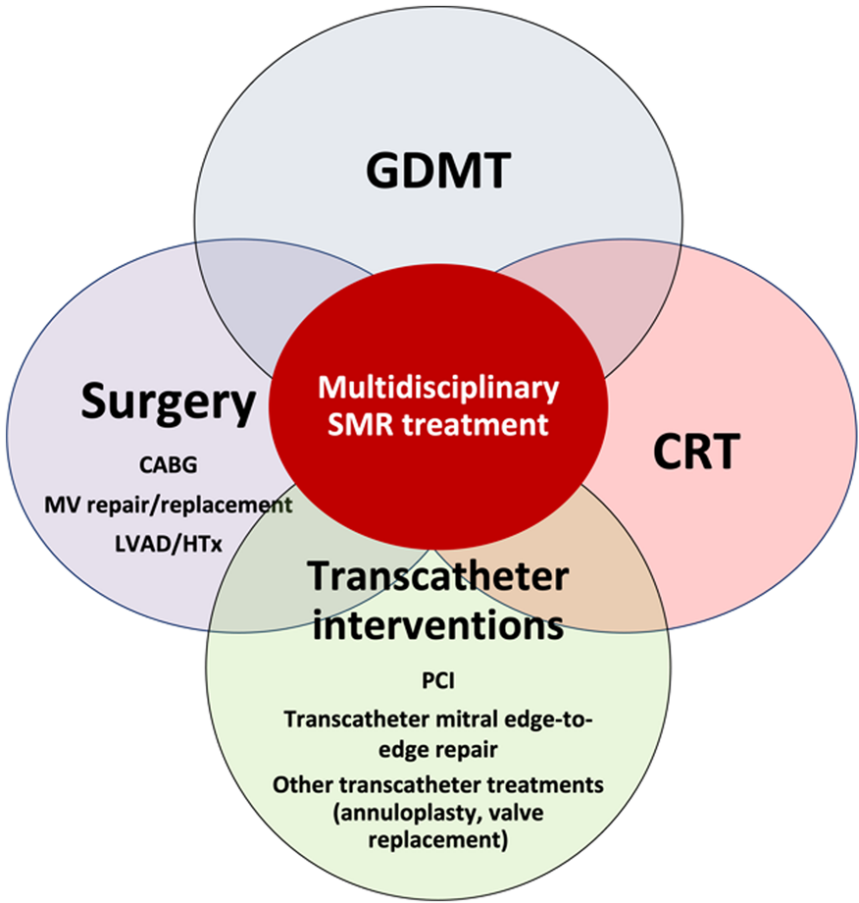
Sekundární mitrální regurgitace

Sekundární mitrální regurgitace

Klíčová kritéria	
Atriální SMR	Ventrikulární SMR
EF LK $\geq 50\%$ bez regionální poruchy kinetiky	EF LK $< 50\%$ s regionální poruchou kinetiky nebo bez ní
Nedilatovaná nebo mírně dilatovaná LK ^a bez tetheringu cípu chlopně	Restriktivní pohyb cípů s tetheringem
Dilatace prstence mitrální chlopně AP > 35 mm	Normální morfologie cípů
Dilatovaná LS (LAVI > 34 ml/m ²)	Centrální nebo excentrický jet
Přidatná echokardiografická kritéria ^b	
Normální pohyb cípů	Dilatovaná LK
Normální morfologie cípů	Dilatovaná LS
Obvykle centrální jet	Dilatovaný mitrální prstenec
Přidatná klinická kritéria	
Fibrilace síní	Ischemická choroba srdeční
HFpEF	Dilatační kardiomyopatie

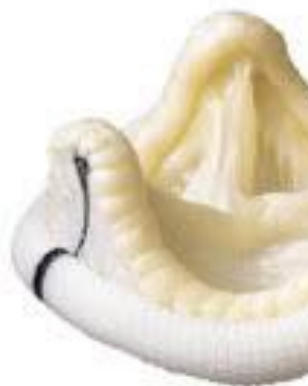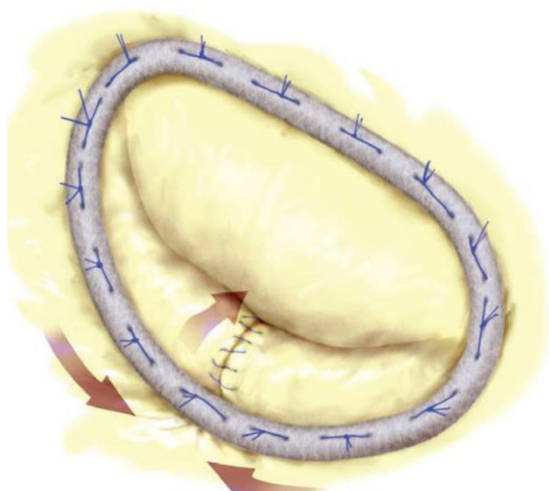


Postup u pacientů se SMR



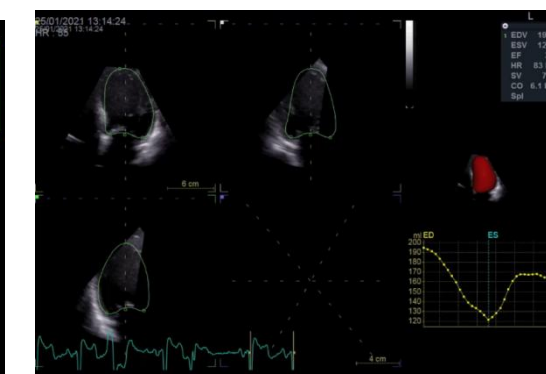
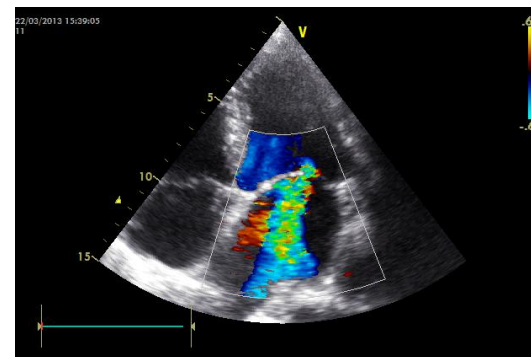
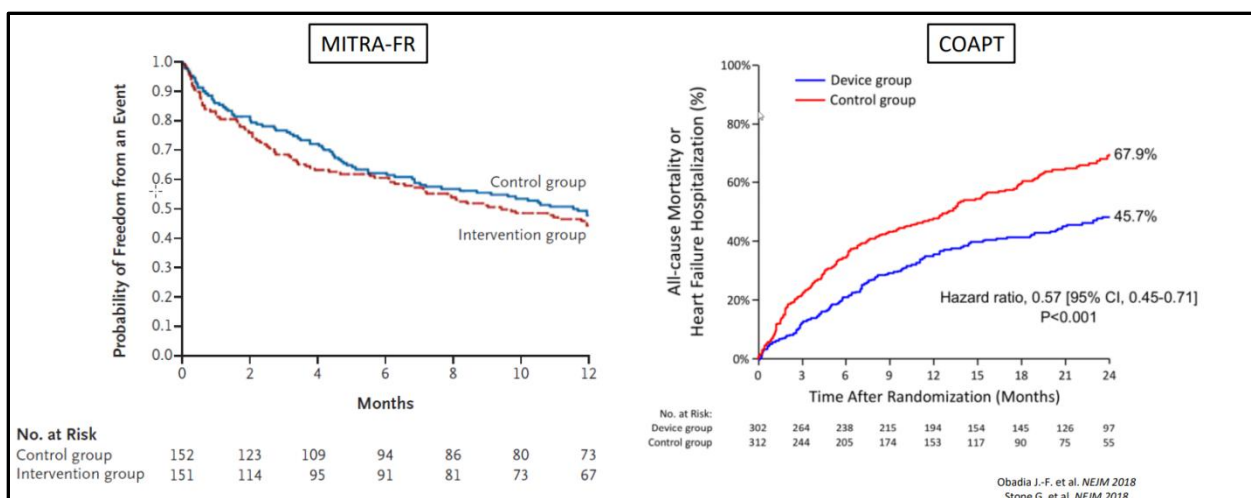
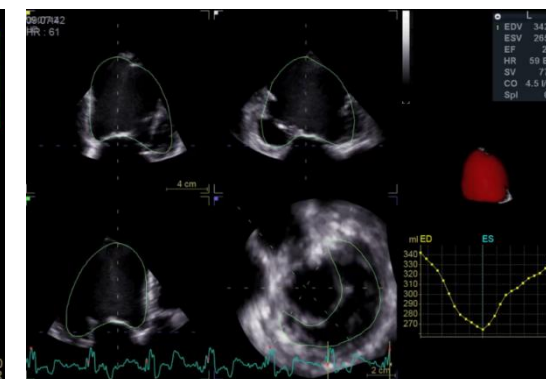
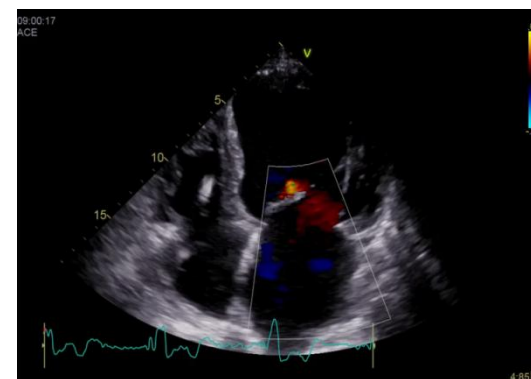Převzato a upraveno dle Coats A.J.S. et al. Eur Heart J, Volume 42, Issue 13, 1 April 2021

Postup u pacientů se SMR



Sekundární mitrální regurgitace strategie léčby

Baseline Parameters	COAPT	MITRA-FR
Etiology of LV dysfunction		
Ischemic	60.7%	59.6%
Non-ischemic	39.3%	40.4%
LVEDV	101 ± 34 mL/m ²	135 ± 35 mL/m ²
LVEF inclusion criteria	>20%, <50%	>15%, <40%
Mean LVEF	31% ± 9%	33 ± 7%
EROA cutoff	>30 mm ²	>20 mm ²
Mean EROA	41 ± 15 mm ²	31 ± 10 mm ²
EROA > 30 mm ²	86%	48%
Additional criteria	LVESD < 70 mm sPAP < 70 mmHg RV dysfunction < moderate	

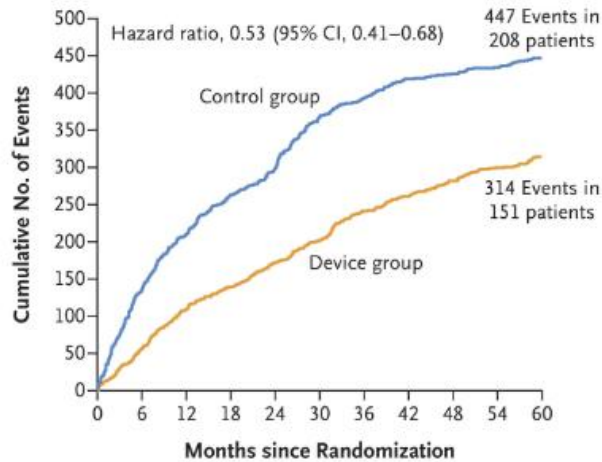


Ventrikulární SMR - klíčové studie

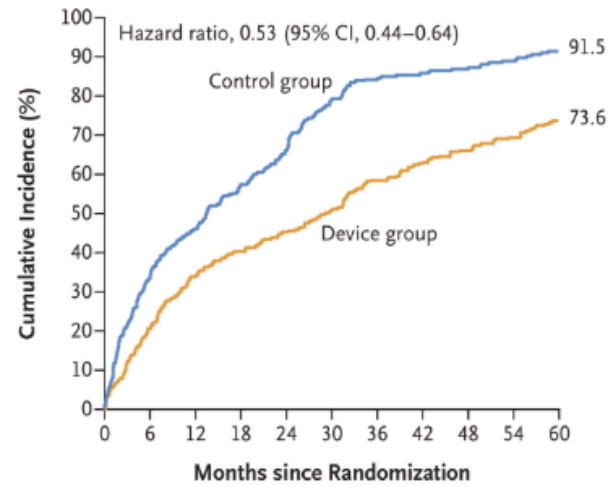
COAPT

RESHAPE

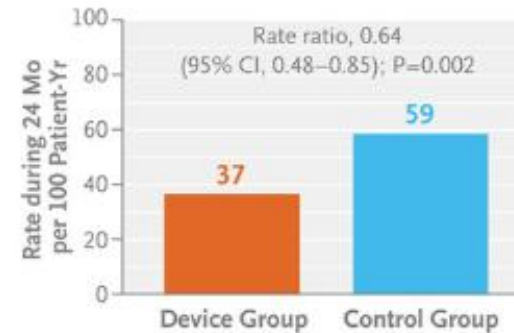
A Hospitalizations for Heart Failure



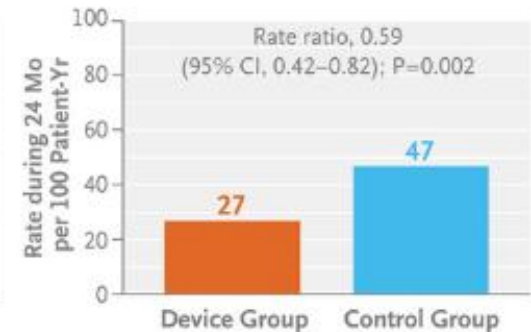
D Death from Any Cause or First Hospitalization for Heart Failure



Hospitalization for Heart Failure or Cardiovascular Death



Hospitalization for Heart Failure



No. at Risk

Control group	312	272	224	188	156	133	120	106	94	84	59
Device group	302	269	238	219	205	186	167	151	138	124	79

No. at Risk

Control group	312	206	157	122	95	58	43	37	33	26	17
---------------	-----	-----	-----	-----	----	----	----	----	----	----	----

- COAPT (2018, 5leté výsledky 2023): - TEER + GDMT ↓ mortalitu a hospitalizace HF
- MITRA-FR (2018): - bez benefitů (pokročilejší LV dilatace, méně disproporcionální MR)
- RESHAPE-HF2 (2024): - TEER + GDMT ↓ hospitalizace HF, zlepšení QoL
- Registry (COAPT-PAS, EuroSMR): - Potvrzení efektu v reálné praxi

Klinická a echokardiografická kritéria predikující efekt TEER u ventrikulární SMR

Anatomie považována za vhodnou pro M-TEER

NYHA třída \geq II

LVEF 20%–50%

LVESD \leq 70 mm

Alespoň jedna hospitalizace pro srdeční selhání v uplynulém roce nebo zvýšené hladiny natriuretického peptidu (BNP \geq 300 pg/mL nebo NT-proBNP \geq 1000 pg/mL)

SPAP \leq 70 mmHg

Vyloučení těžké dysfunkce pravé komory

Vyloučení stadia D nebo pokročilého srdečního selhání

Vyloučení ICHS vyžadující revaskularizaci

Vyloučení významné aortální nebo trikuspidální vady

Vyloučení hypertrofické, restriktivní nebo infiltrativní kardiomyopatie

Ventrikulární SMR strategie léčby TEER

Vhodný pacient

SMR: těžká (EROA ≥ 30 – 40 mm², RVol ≥ 45 – 60 ml)

LVEF: 20–50 %

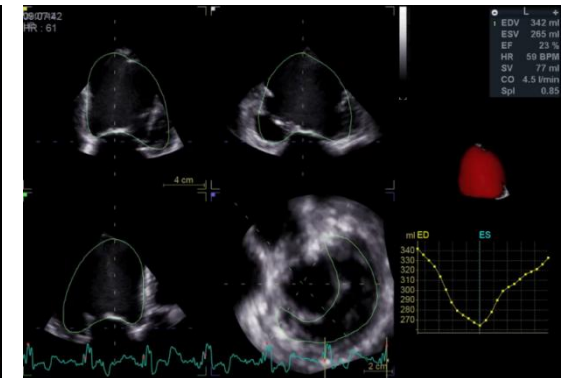
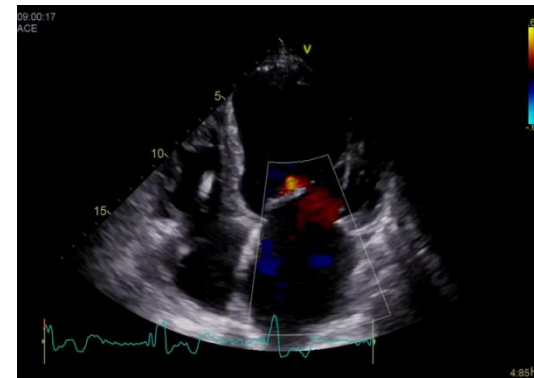
LVESD: ≤ 70 mm

sPAP: < 70 mmHg

Pravá komora: bez těžké dysfunkce

Anatomie chlopně: vhodná pro TEER

Chirurgie: kontraindikovaná / vysoce riziková



Nevhodný pacient

Střední MR

LVEF < 15 – 20 % nebo > 50 %

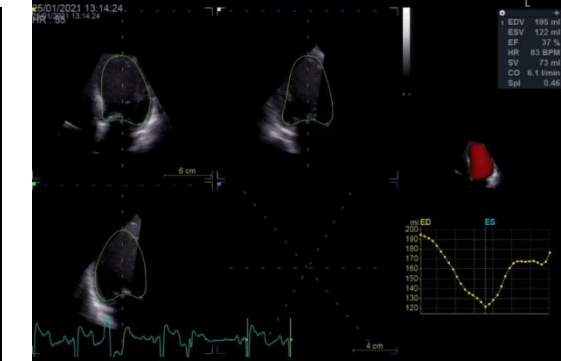
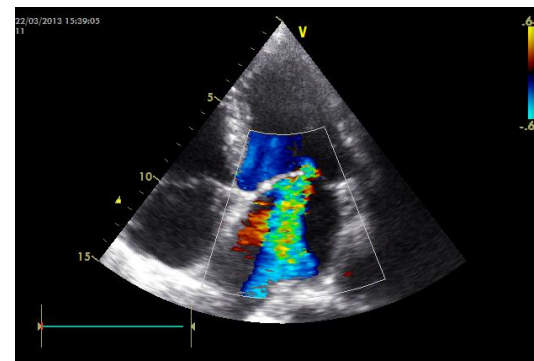
LVESD > 70 mm

Těžká PH (sPAP > 70 mmHg)

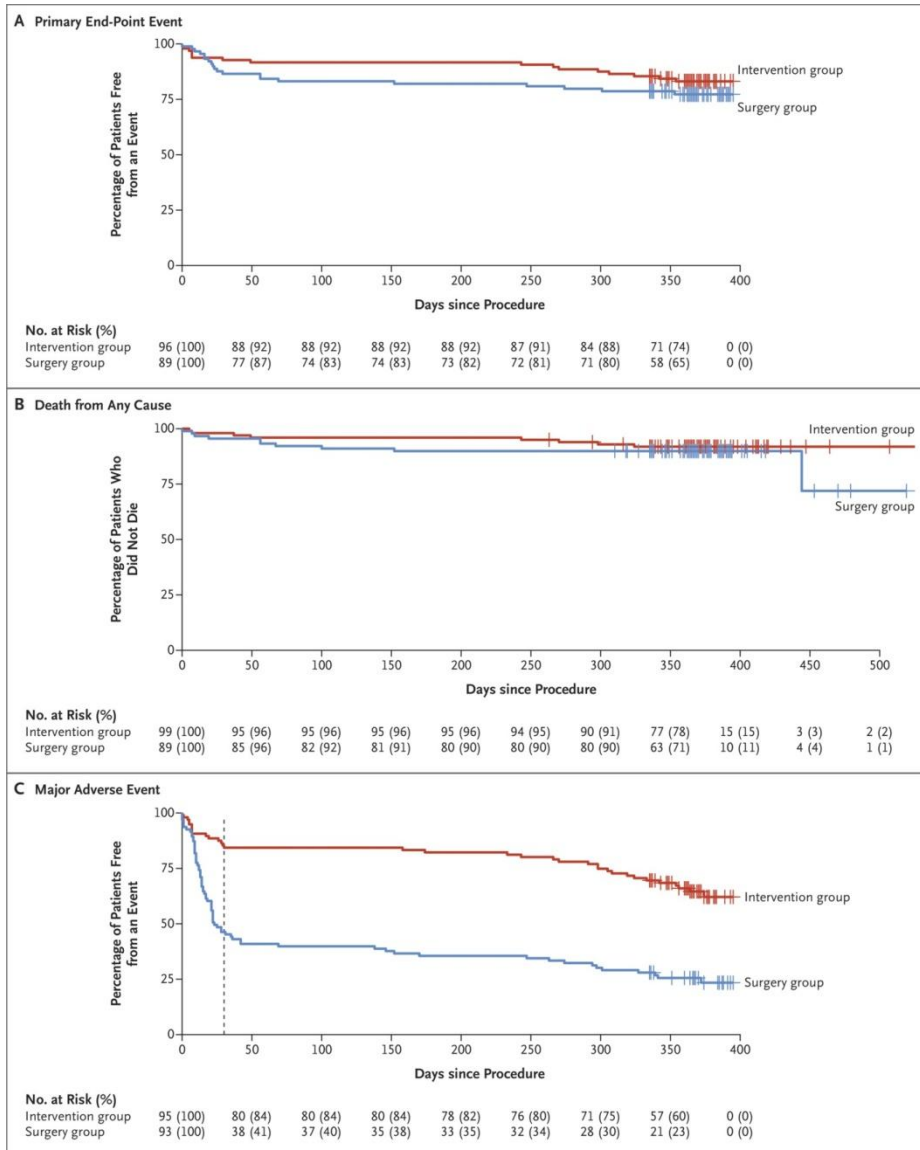
Těžká dysfunkce PK

Nevhodná anatomie chlopně

Terminální HF, krátká prognóza



Sekundární mitrální regurgitace



- **Primární composite endpoint:** úmrtí pro jakoukoli příčinu, hospitalizace pro HF, re-intervence chlopně , CMP po 1 roce: **TEER skupina: 16,7 %**, **Chirurgická skupina: 22,5 %** - tj. splněna noninferiorita pro TEE
- **Bezpečnostní endpoint (30 dní):** TEER: ~14,9 % vs chirurgická skupina ~54,8 %.
- **Rekurence MR ≥ 3+ po 1 roce:** TEER skupina cca 8,9 %, chirurgická skupina cca 1,5 %.



- MATTERHORN -u některých pacientů se SMR může být **TEER** realistickou alternativou k operaci, srovnatelnou účinností (v rámci 1 roku) a s lepším bezpečností zvl. u pacientů s vyšším chirurgickým rizikem.
- Subanalýza pro **ASMR** naznačuje, že TEER může být u této skupiny též použitelný, ovšem s opatrností vzhledem k vyšší míře recidivy MR; výhoda v bezpečnosti je výrazná.

Významná ventrikulární SMR- doporučení

Recommendations	Class	Level
Severe ventricular secondary mitral regurgitation without concomitant coronary artery disease		
TEER is recommended to reduce HF hospitalizations and improve quality of life in haemodynamically stable, symptomatic patients with impaired LVEF (<50%) and persistent severe ventricular SMR, despite optimized GDMT and CRT (if indicated), fulfilling specific clinical and echocardiographic criteria.	I	A
TEER may be considered for symptom improvement in selected symptomatic patients with severe ventricular SMR not fulfilling the specific clinical and echocardiographic criteria, after careful evaluation of LVAD or HTx.	IIb	E
MV surgery may be considered in symptomatic patients with severe ventricular SMR without advanced HF who are not suitable for TEER.	IIb	C
Severe ventricular secondary mitral regurgitation and concomitant coronary artery disease		
MV surgery is recommended in patients with severe ventricular SMR undergoing CABG.	I	B
MV surgery may be considered in patients with moderate SMR undergoing CABG.	IIb	D
PCI followed by TEER after re-evaluation of MR may be considered in symptomatic patients with chronic severe ventricular SMR and non-complex CAD.	IIb	D

Rev

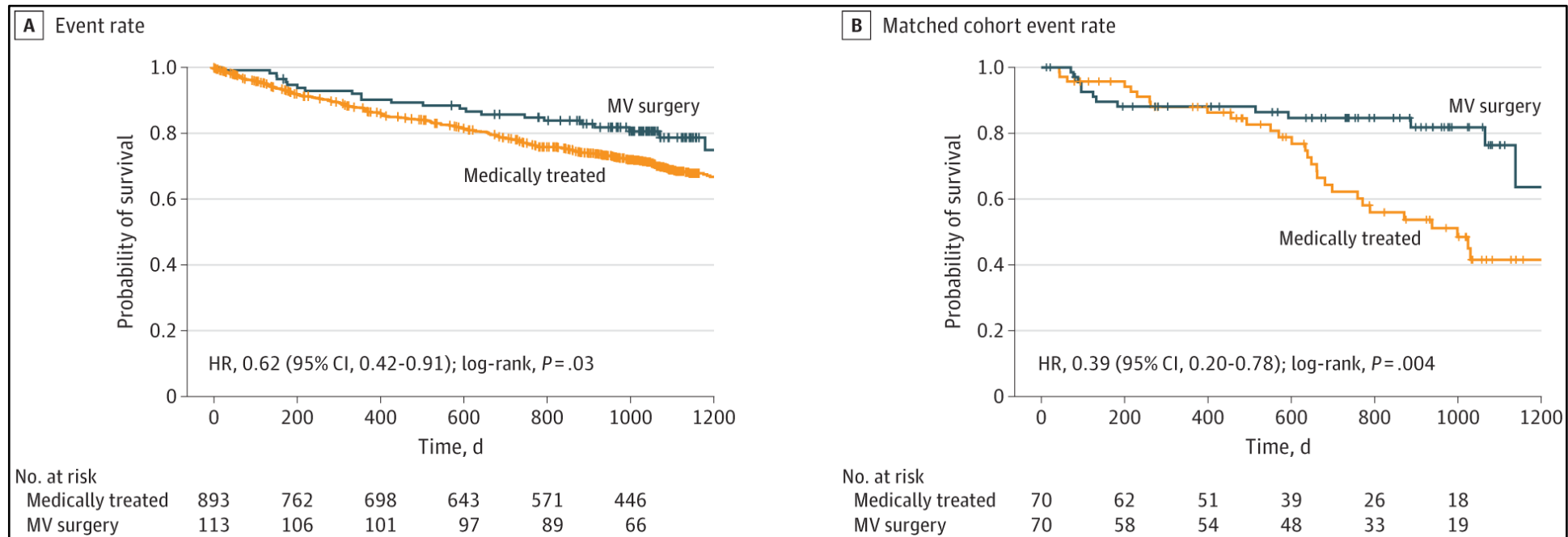
Rev

Rev

Nově

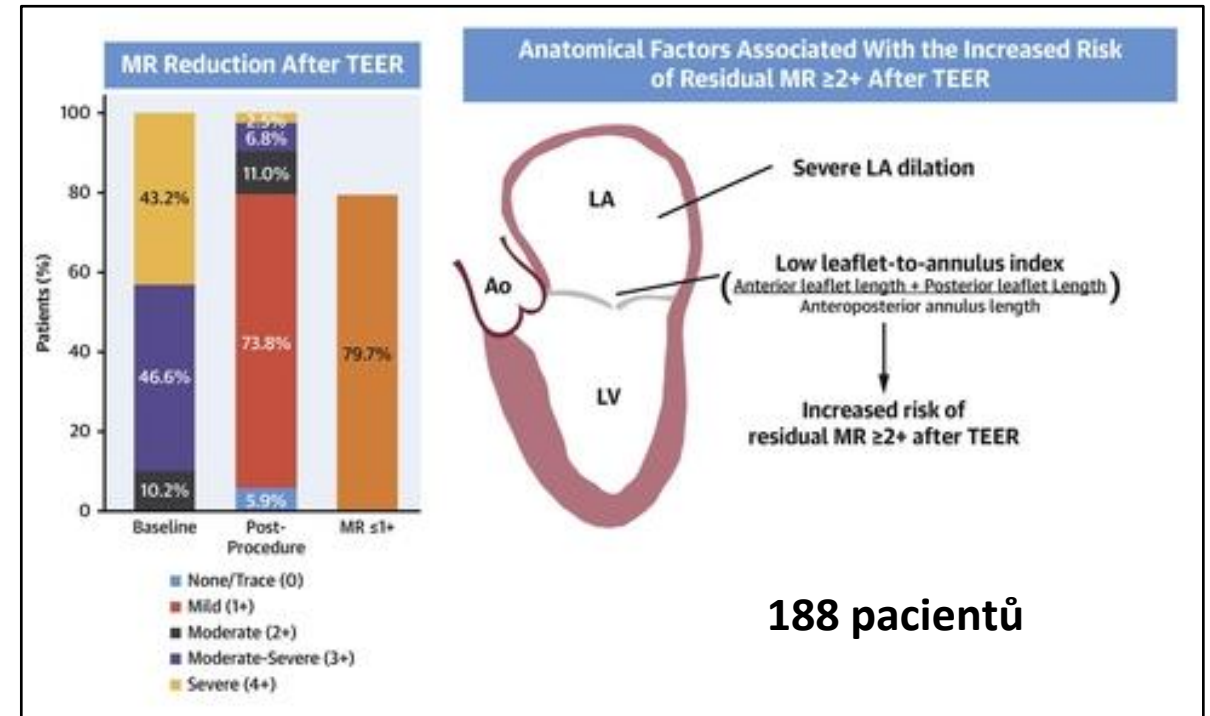
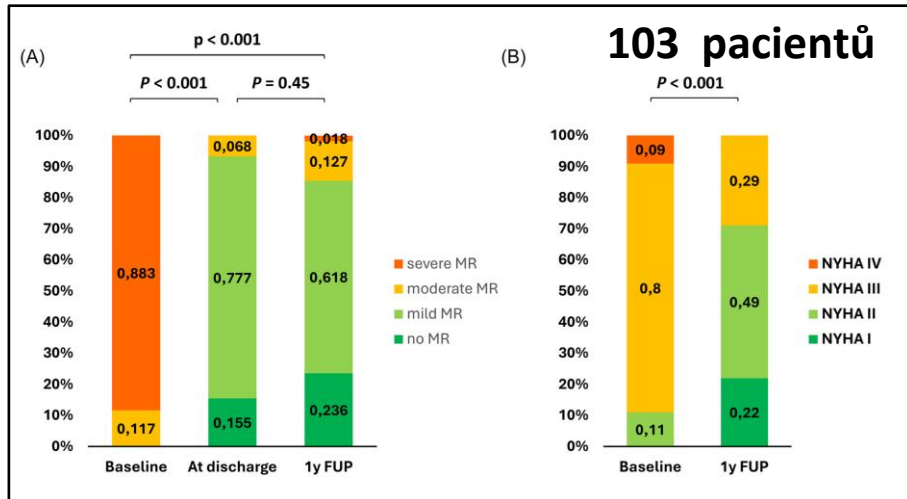
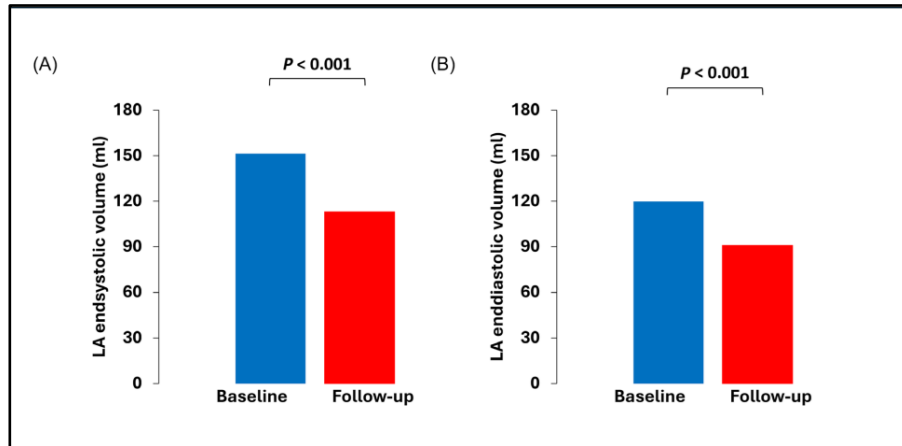
Rev

Atriální sekundární MR



- REVEAL-AFMR potvrzuje, že AFMR není vzácná a může mít vysokou morbiditu a mortalitu, pokud je léčena pouze medikamentózně.
- poklad pro guidelines ke zvážení operace i u AFMR, obzvláště u relativně mladších, s významnou MR a symptomy
- přítomnost těžké trikuspidální regurgitace zhoršuje prognózu; vhodné řešit současně i TR

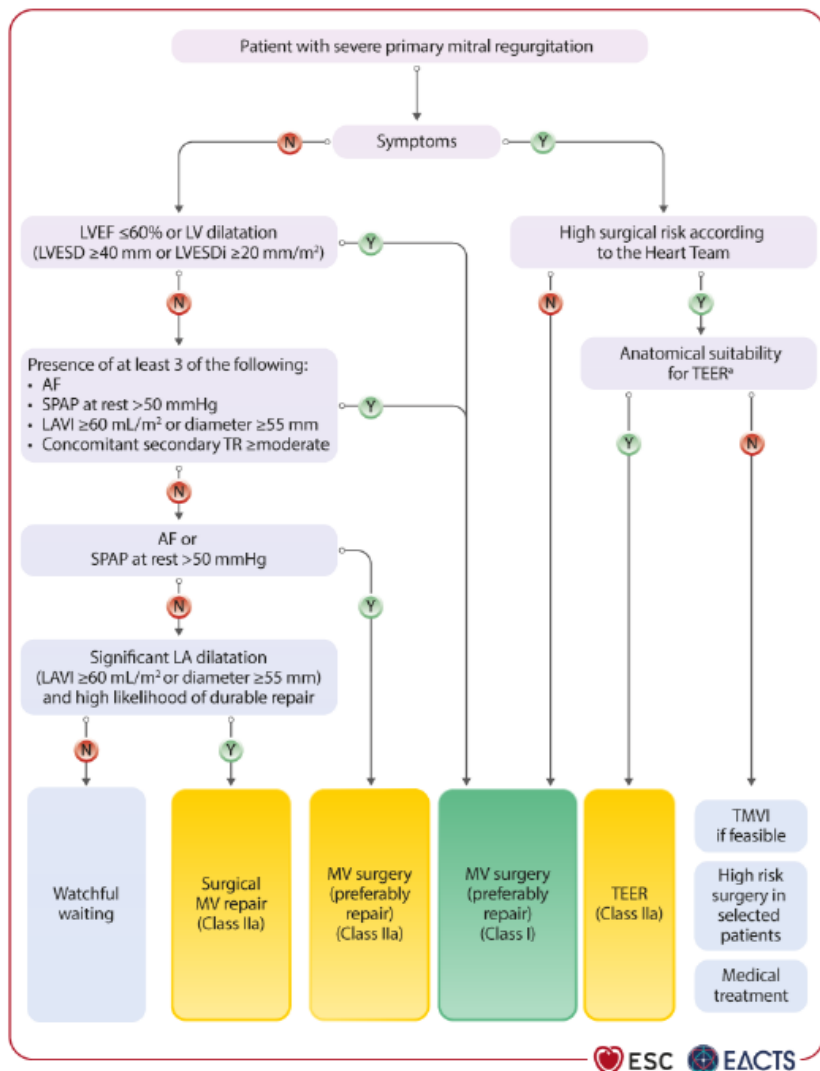
Atriální sekundární MR



Významná atriální SMR- doporučení

Recommendations	Class	Level	
Severe atrial secondary mitral regurgitation			
MV surgery, surgical AF ablation, if indicated, and LAAO should be considered in symptomatic patients with severe atrial SMR under optimal medical therapy.	Ila	B	Nově
TEER may be considered in symptomatic patients with severe atrial SMR not eligible for surgery after optimization of medical therapy including rhythm control, when appropriate.	Ilb	B	Nově

Mitrální regurgitace- klíčové body



▪ **Echokardiografie** u pacientů s MR zahrnuje multiparametrické hodnocení významnosti MR, zhodnocení anatomie (vč. 3D TEE), identifikaci mechanismu (PMR, komorová /atriální SMR) a vyhodnocení funkce LK a PK

▪ **MVP** je preferovanou metodou léčby u závažné PMR. TEER se doporučuje u pacientů, kteří jsou podle Heart Teamu neoperovatelní nebo vysoce rizikoví.

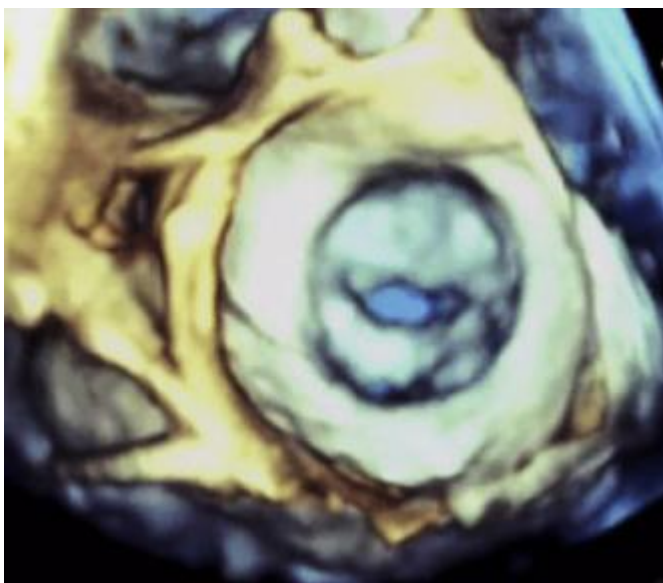
▪ **MVP** je metodou volby u asymptomatických pacientů s primární MR a známkami poškození myokardu, včetně středně těžké/ těžké TR.

Mitrální stenóza

Mitrální stenóza

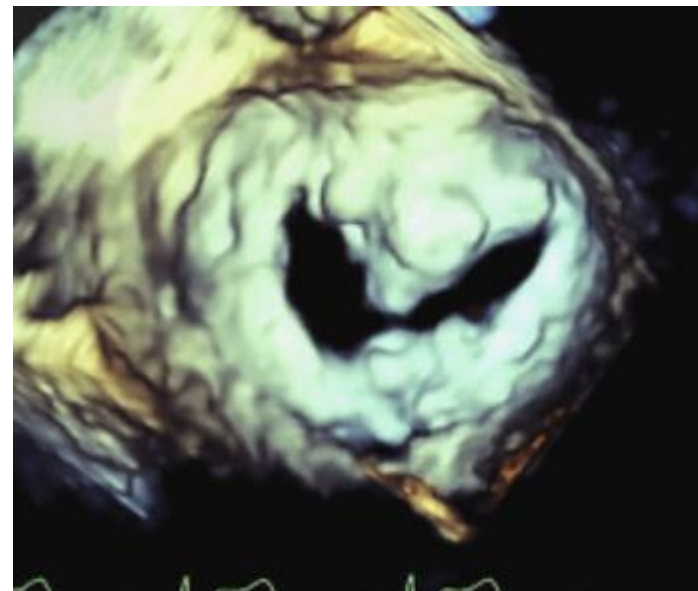
Porevmatická

rozvojové země
mladší pacienti, stále ovlivňuje globální mortalitu na srdeční onemocnění
rozvinuté země relativně vzácná



Degenerativní

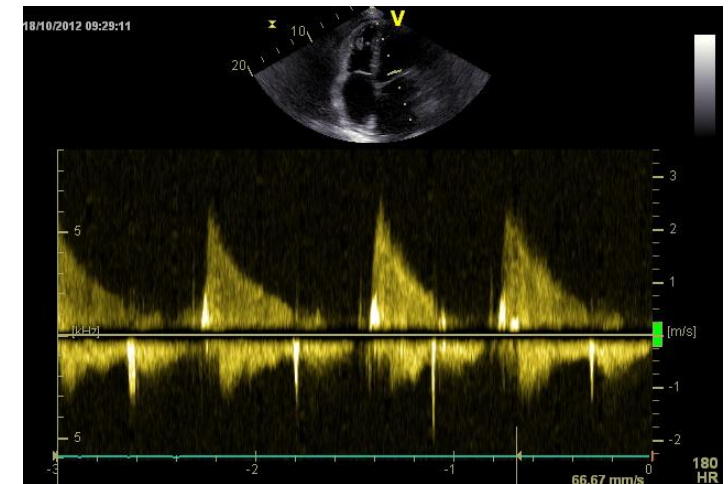
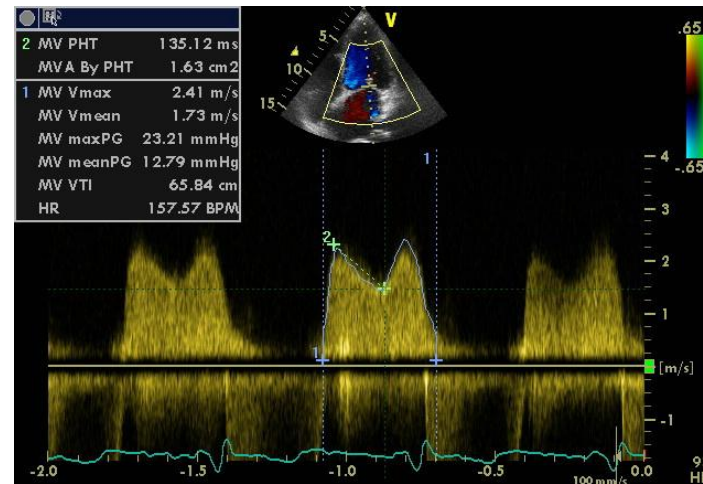
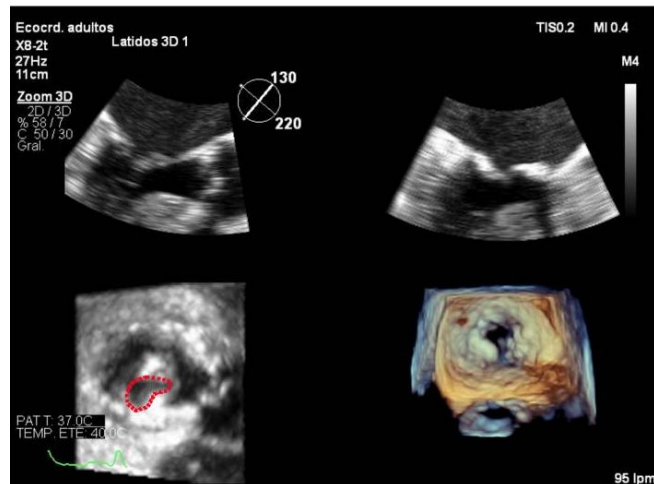
v souvislosti s kalcifikací mitrálního anulu
starší pacienti



Mitrální stenóza klasifikace

Závažnost	Mitrální plocha (MVA)	Střední gradient (ΔP_{mean})	Další ukazatele
Mírná	$> 1,5 \text{ cm}^2$	$< 5 \text{ mmHg}$	Normální tlak v plicnici
Střední	$1,0\text{--}1,5 \text{ cm}^2$	$5\text{--}10 \text{ mmHg}$	Mírně \uparrow tlak v plicnici
Těžká	$< 1,0 \text{ cm}^2$	$> 10 \text{ mmHg}$	Často významná plicní hypertenze, dilatace LA

Gradient závisí na tepové frekvenci a srdečním výdeji – doporučuje se hodnotit při klidové srdeční frekvenci.

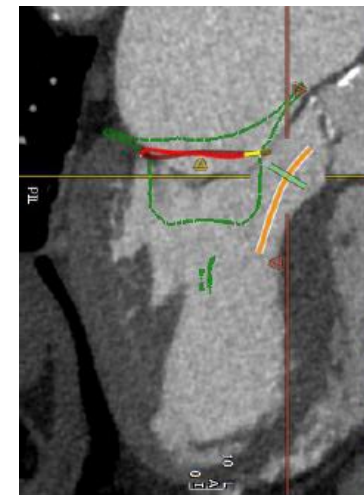
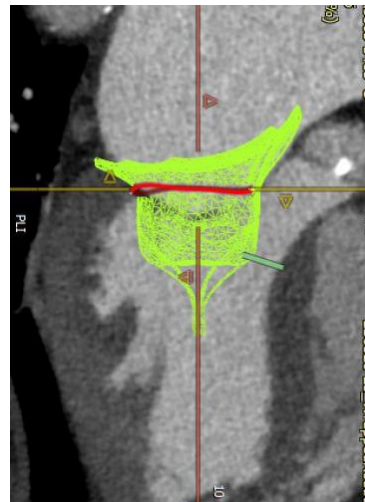
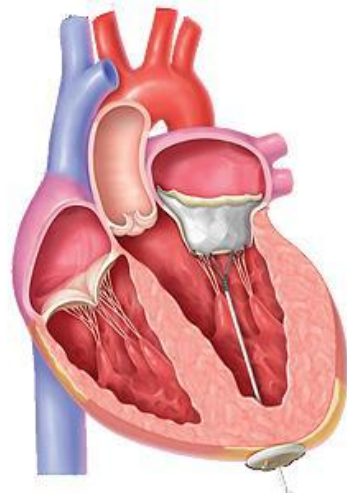
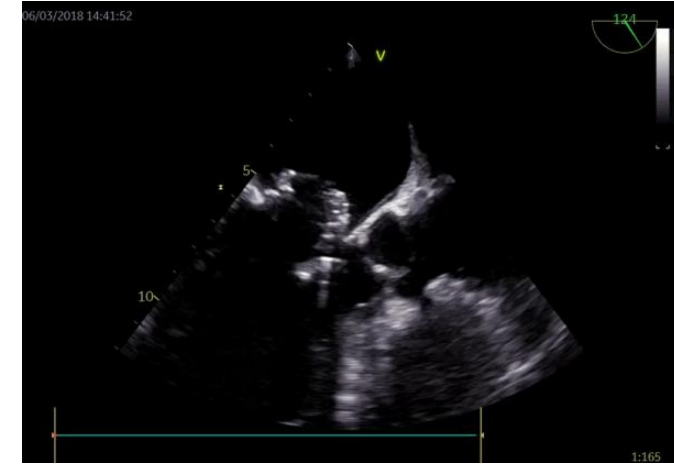
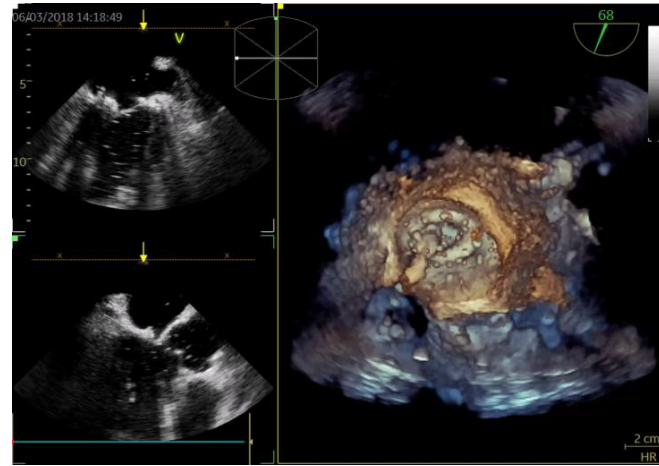
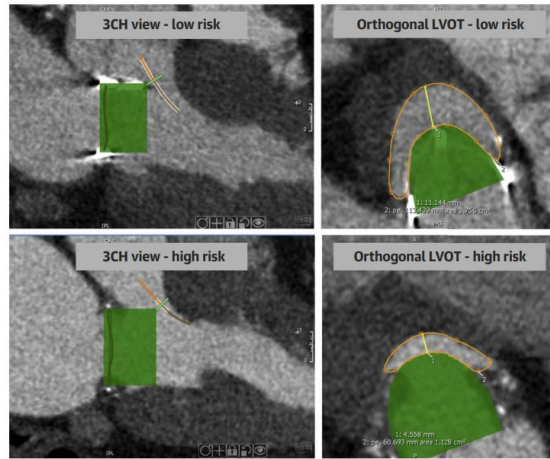
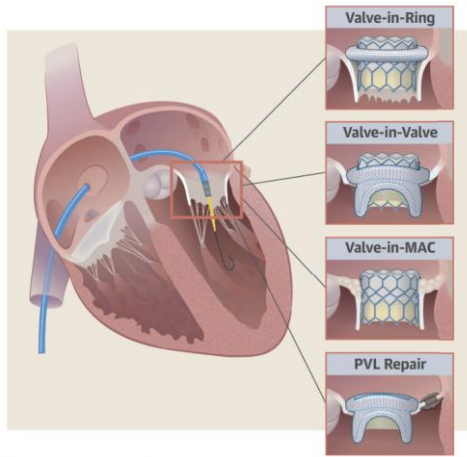


Indikace k výkonům u pacientů s významnou MS

Recommendations	Class	Level
PMC is recommended in symptomatic patients in the absence of unfavourable characteristics for PMC.	I	B
PMC is recommended in any symptomatic patients with a contraindication or at high risk for surgery.	I	C
MV surgery is recommended in symptomatic patients who are not suitable for PMC.	I	C
PMC should be considered as initial treatment in symptomatic patients with suboptimal anatomy but no unfavourable clinical characteristics for PMC.	IIa	C
PMC should be considered in asymptomatic patients without unfavourable clinical and anatomical characteristics for PMC and: <ul style="list-style-type: none"> •High thrombo-embolic risk (history of systemic embolism, dense spontaneous contrast in the LA, new-onset or paroxysmal AF), and/or •High risk of haemodynamic decompensation (SPAP >50 mmHg at rest, need for major NCS, pregnant or desire for pregnancy). 	IIa	C
TMVI may be considered in symptomatic patients with extensive MAC and severe MV dysfunction at experienced Heart Valve Centres with expertise in complex MV surgery and transcatheter interventions.	IIb	C

Nově

Katetrizační náhrady mitrální chlopně



Děkuji za pozornost

